НЕОАТЕРОСКЛЕРОЗ В СТЕНТЕ

А.А. Комков*, В.П. Мазаев, С.В. Рязанова

Государственный научно-исследовательский центр профилактической медицины
101990, Москва, Петроверигский пер., 10

Достижения интервенционной кардиологии в лечении коронарной болезни сердца основаны на использовании баллонной ангиопластики коронарных артерий с применением голометаллических стентов и стентов с лекарственным покрытием. В значительной степени решены вопросы осложнений, таких как ранний тромбоз и рестеноз стента. Однако, по мере удлинения сроков наблюдения, стала очевидной проблема поздних осложнений.

Было установлено, что кроме процессов реэндотелизации и фибромышечной пролиферации, развивающихся в коронарных артериях после стентирования при сроках наблюдения продолжительностью более одного года, важную роль в развитии поздних осложнений играет процесс формирования атеросклеротической бляшки, обозначенный как неоатеросклероз. Это подтверждается клиническими проявлениями болезни у пациентов, подвергшихся коронарному стентированию, результатами гистологических исследований, ангиоскопической картиной, данными внутрисосудистого ультразвука и оптической когерентной томографии.

Динамическое наблюдение за состоянием в стентированных артериях показали многоэтапность пролиферативных процессов с формированием рестеноза, его регрессией и развитием неоатеросклероза. В данном обзоре рассматриваются доказательства развития неоатеросклероза в стентированных коронарных артериях.

Ключевые слова: неоатеросклероз, late catch-up, отдаленный тромбоз стента, осложнения рестеноза.

Рациональная фармакотерапия в кардиологии 2015;11(6):626–633

Neoatherosclerosis in the stent

A.A. Komkov*, V.P. Mazaev, S.V. Ryazanova
State Research Centre for Preventive Medicine. Petroverigsky per. 10, Moscow, 101990 Russia

Achievements of interventional cardiology in the treatment of coronary artery disease are based on coronary balloon angioplasty with implanting bare metal stents and drug eluting stents. Questions of complications such as early stent thrombosis and restenosis of stent were solved in a considerable degree. However, with the lengthening of the follow-up period, the problem of late complications became obvious. Except endothelization and fibromuscular proliferation in stented coronary arteries the process of plaque formation has an important influence on later complications in follow-up period more than one year. This process was defined as neoatherosclerosis. This is verified by clinical manifestations of the disease, histological studies, angioscopy, intravascular ultrasound and optical-coherence tomography in stented patients. Dynamic observation of the condition in stented coronary arteries showed multistep proliferation with restenosis, its regression, and neoatherosclerosis development. Evidences of neoatherosclerosis formation in stented coronary arteries are considered in this review.

Keywords: neoatherosclerosis, late catch-up, late stent thrombosis, restenosis complications.

Ration Pharmacother Cardiol 2015;11(6):626–633

*Автор, ответственный за переписку (Corresponding author): artemkomkov@gmail.com

Введение

Чрескожные коронарные вмешательства (ЧКВ) со стентированием стали одним из самых распространенных методов лечения ишемической болезни сердца (ИБС) [1].

Концепция особого течения атеросклеротического процесса – «неотеросклероз» была разработана в результате анализа вариантов течения коронарной болезни сердца после ЧКВ [2]. Непредсказуемые осложнения, возникавшие на отдаленных сроках после применения, казалось бы, прогрессивной технологии – постановки в коронарные артерии (КА) стентов с лекарственным покрытием (СЛП) – создали предпосылки для формирования представления об особом варианте течения атеросклероза.

Гистологические исследования динамики процесса рестенозирования стентированных КА у больных с фатальным исходом показали, что у данной группы пациентов возможен тромбоз внутри стента. Основания для формирования понятия «неоатеросклероз» базируются на данных гистологических, ангиоскопических и внутрисосудистых ультразвуковых изображений и определяют новый взгляд на механизмы развития поздних осложнений после имплантации непокрытых лекарством стентов (НПС) и СЛП.

В целом процесс рестенозирования расценивался как стабильное состояние, а в отдельных случаях сопровождался ранней дисплазией интимы с последующей регрессией после 1 года наблюдения [3,4]. Более длительные 3-х летние клинические наблюдения [3] показали, что наряду с ранним рестенозированием – ростом интимы отмечена регрессия с увеличением просвета сосуда при последующих ангиографиях. Гистологические исследования коронарных поражений после ангиопластики показали, что возможным механизмом поздней регрессии неоинтимы является созревание гладкомышечных клеток и изменения экстрацеллюлярного матрикса [4]. Длительное наблюдение продемонстрировало трехфазный ответ просвета артерии после имплантации НПС, характеризующийся ранним рестенозом, промежуточной регрессией и последующим ростом в просвет сосуда [5]. Голометал-

Сведения об авторах:
Комков Артем Андреевич *– м.н.с. лаборатории рентгенэндоваскулярных методов диагностики и лечения ГНИЦ ПМ*
Мазаев Владимир Павлович *– д.м.н., профессор, руководитель той же лаборатории*
Рязанова Светлана Васильевна *– к.м.н., с.н.с. той же лаборатории*

лические стенты не решили проблему раннего рестенозирования [6-8]. Кроме того, в одном из исследований показано, что 1/3 пациентов с рестенозом в НПС были взяты в рентгеноперационную с клиникой острого коронарного синдрома (ОКС), что отражало нестабильность клинической ситуации [8].

Многоплановость и мозаичность исходов стентирования подтверждал и новый этап в развитии коронарной технологии – применение СЛП. При отсутствии рестенозирования на ранних и средне удаленных сроках выявлен продолжительный неоинтимальный рост в отдаленном периоде. Этот феномен был обозначен как «late catch-up», что можно дословно перевести как «поздно догоняющий» [9,10]. В подисследовании ASPECT с использованием внутрисосудистого ультразвука (ВСУЗИ) у людей показаны примеры подавления интимального роста при сроке 6 мес наблюдения с последующим поздним «late catch-up» феноменом на 2-м году наблюдения после имплантации стента с неполимерным высокодозным покрытием паклитакселем [11]. В ходе исследований было отмечено, что у больных со стентами, покрытых сиролимусом, имела место высокая частота повторной реваскуляризации [12]. В исследованиях с последовательными ВСУЗИ через 6 мес и 2 года после стентирования, показано, что при раннем ослаблении роста интимы непосредственно после имплантации стентов, покрытых сиролимусом и паклисактелем, наблюдалось сужение просвета сосуда в более поздние сроки [13]. Поздний рестеноз СЛП объяснялся длительно текущим заживлением на фоне стойкого воспалительного процесса [14,15]. Поздний рост неоинтимы, развивающийся внутри СЛП, также был отмечен в нескольких исследованиях на животных. В модели на свиньях после имплантации стента, покрытого сиралимусом, не наблюдалось длительного ингибирования гиперплазии неоинтимы, возможно из-за потери действия лекарства, или из-за постоянной стимуляции воспаления с последующей клеточной пролиферацией [16]. Подобным образом другое исследование на животных с использованием стентов, покрытых паклитакселем, продемонстрировало поздний неоинтимальный рост с запаздывающим заживлением, возможно, как проявление локальной токсичности из-за высокой дозы паклитакселя [17].

Гистологические доказательства неоатеросклероза

Голометаллические стенты

При проведении гистологических исследований было показано, что компоненты неоинтимы после имплантации СЛП были подобны таковым в артерии после имплантации НПС – это неоинтима, состоящая, в основном, из пролиферативных гладкомышечных клеток с богатым протеогликанами экстрацилюлярным матриксом [18,19]. Кроме этого, появились доказательства, предполагающие, что хроническое воспаление и/или эндотелиальная дисфункция побуждает к позднему образованию неоатеросклероза внутри как голометаллических стентов, так и СЛП, которая может быть важным механизмом не только поздней фазы рестеноза внутри стента, но и тромбоза. Inoue и соавт. [20] сообщили, что при гистологическом исследовании аутопсийных образцов у 19 пациентов с некардиальной смертью с имплантированным коронарным стентом «Palmaz-Schatz» найдено воспаление вокруг балок, вызванное реакцией на инородное тело и коррозией металла, которое могло ускорять медленные атеросклеротические изменения внутри стентов. Hasegava и соавт. [21], подвергнув анализу аутопсийный материал 14 пациентов с имплантированными НПС и с рестенозами, развившимися через 5 лет, продемонстрировали, что рестенотические ткани, полученные с помощью направленной коронарной атерэктомии, состояли из вновь развившегося атеросклероза, который находился на поверхности уже восстановившейся интимы [21]. Также интересно, что 4 из полученных образцов были взяты у больных с клиникой ОКС, а гистологическая морфология в неоинтиме стента имела сходство с картиной нестабильной бляшки в других нестентированных КА.

Стенты с лекарственным покрытием

Nakazawa и соавт. [22] проанализировали результаты аутопсий из регистра CVPath (Gaithersburg, Maryland). В исследовании было проведено сравнение 66 поражений стентов, покрытых сиролимусом, с 77 рестенозами после имплантации НПС. Большое количество липидов в пенистых клетках (макрофагах) чаще обнаруживалось в стентах, покрытых сиролимусом, по сравнению с НПС (35% против 10%; $p<0,001$). Интересен тот факт, что была выявлена разница во времени развития атеросклеротических изменений с инфильтрацией пенистыми клетками (макрофагами) между различными стентами: так, неоатеросклероз после имплантации стентов, покрытых сиролимусом, начинался на 4-м мес, тогда как подобные изменения в НПС редко обнаруживались только через 2-4 года после имплантации (рис. 1).

Формирование некротического ядра бляшки начинается с 9 мес в СЛП, в то время как в НПС эти изменения обнаруживаются к 5 году.

Не так давно были просмотрены гистологические препараты, полученные при аутопсии 299 пациентов, подвергнувшихся стентированию: в 197 случаях это были поражения с НПС и в 209 – с покрытыми [23]. Доля неоатеросклероза была выше в поражениях с СЛП – 31%, против 16% – в НПС. И медиана времени образования неоатеросклероза после имплантации была ко-

Рисунок 1. Различные временные точки развития неоатеросклероза

Процент пациентов с атеросклеротическими изменениями внутри стентов с лекарственным покрытием (СЛП) и непокрытых лекарством стентах (НПС) в соотношении с продолжительностью после имплантации при аутопсии [22]

роче у СЛП по сравнению с НПС, соответственно 420 дней (361-683 дня) против 2160 дней (1800-2880). Нестабильные поражения, такие как тонкая капсула фиброатеромы или разрыв интимы, были отмечены у СЛП раньше (1,5±0,4 года) по сравнению с НПС (6±1,5 года). Эти результаты показывают, что развитие неоатеросклероза в СЛП происходит чаще и раньше чем в НПС (рис. 2).

Далее возник вопрос о факторах, провоцирующих неоатеросклероз среди различных СЛП. К настоящему времени наиболее известна информация о стентах, покрытых сиролимусом и паклитакселем, для которых сохраняется тенденция к более быстрым неоатеросклеротическим изменениям. У стентов, покрытых сиролимусом, в сравнении со стентами, покрытыми паклитакселем, частота неоатеросклероза была выше чем у голометаллических (кумулятивная частота к 6 годам: сиролимус-стенты – 38% против паклитаксель-стентов – 24% и 10% – у НПС).

Ангиоскопические доказательства формирования неоатеросклероза

В последовательных ангиоскопических исследованиях на сроках: исходно, через 6-12 мес и 4 и более лет после имплантации 26 НПС показаны неоинтимальные изменения, которые варьировали от раннего заживления до атеросклеротической трансформации в виде желтой бляшки [25]. Было отмечено заметное увеличение случаев появления желтой бляшки с течением времени: от 3 случаев (4%) на первых этапах исследования до 15 (58%) ко 2-му этапу наблюдения. Позднее сужение просвета, определяемое как увеличение процента стеноза в диаметре между первой и второй точками наблюдения было значимо больше в сегментах с образовавшейся желтой бляшкой по сравнению с теми, где таковой не было (18,4% против 3,6%; p=0,011), что указывает на атеросклеротическое перерождение внутри НПС, которое может способствовать позднему сужению просвета. С помощью последовательных ангиоскопических исследований [26] продемонстрировано, что НПС к 1-4 нед после имплантации не были полностью покрыты интимой, что часто сопровождалось тромбозом, а к 2-5 мес были полностью покрыты неоинтимой, и тромбы были замечены лишь в редких случаях – 13%.

Что касается СЛП, ангиоскопические исследования, выполненные Higo и соавт. показали, что у стентов, покрытых сиролимусом, к 10 мес формируется атеросклеротическая желтая неоинтима с большим количеством липидов с интрамуральным тромбом (рис. 3).

Хотя на сегодняшний день нет данных в отношении корреляции ангиоскопии и гистологии в оценке интимальной ткани, ангиоскопически определяемая желтая неоинтима, вероятнее всего, соответствует пенистым клеткам (макрофагам), инфильтрирующим фиброзную капсулу и/или подлежащее скопление липидов. Интенсивность желтого цвета, возможно, отражает истонченность фиброзной капсулы и соответствует количеству некротических ядер. Также, возможно, что ангиоскопически обнаруженная желтая неоинтима с выраженной атеросклеротической дегенерацией способна разрываться, что ведет к дальнейшей неоинтимальной прогрессии и к поздним тромботическим событиям [27].

Внутрисосудистое ультразвуковое исследование и виртуальная гистология в доказательстве неоатеросклероза

Виртуальная гистология (ВГ) при ВСУЗИ включает в себя спектральный анализ с определением частоты и мощности сигнала для построения «карты» ткани, тем самым разделяя состав бляшки на 4 компонента (фиброзный – зеленый цвет, фиброзно-жировой – светло-зеленый, некротическое ядро – красный, плотный кальций – белый цвет) [28]. Хотя на ВСУЗИ сложно различать или классифицировать неоинтимальную ткань, что связано с помехами от металлических балок стента, существует несколько публикаций, описывающих попытки определения неоинтимальных тканей с помощью ВСУЗИ. Так в одном из клинических случаев на ВСУЗИ с градациями серого была показана кальцифицированная неоинтима через 8 лет после имплантации стента [29]. В других статьях описан разрыв бляшки и клапаннообразная диссекция внутри рестенозированного стента [30,31]. Кроме того, с помощью ВСУЗИ с ВГ обнаружена неонтимальная гиперплазия с нестабильной морфологией, которая схожа по своим свойствам с фиброатеромой с тонкой капсулой.

King и соавт. [32] опубликовали данные об интимальной гиперплазии >50%, выявленной с помощью

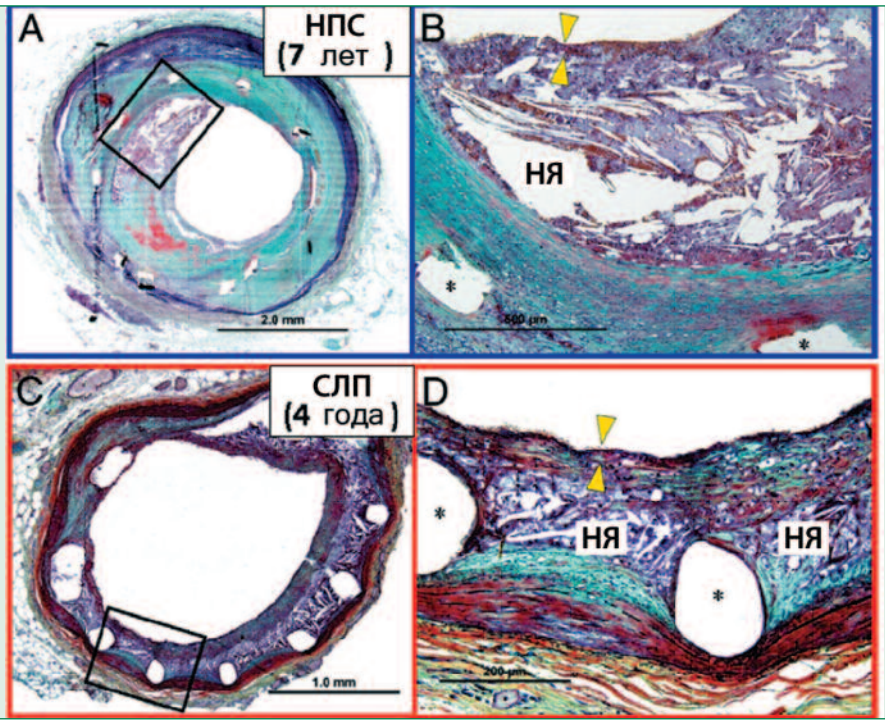

Рисунок 2. Гистологические находки неоатеросклероза

(A) Поперечный гистологический разрез голометаллического стента (НПС), имплантированного в коронарную артерию 7 лет назад прижизненно (Movat, ×20); (B) Изображение на большой мощности участка с рисунка A (×100). Большое некротическое ядро (НЯ), содержащее включения холестерина, обнаруженное внутри неоинтимы. Фиброзная покрышка на некротическом ядре инфильтрирована множеством пенистых клеток (макрофагов) и заметно истончена (желтыми стрелочками отмечена наиболее тонкая часть). Имеет сходство с нестабильной бляшкой, встречающейся в «непролеченных» коронарных артериях. Звездочкой (*) показаны металлические балки стента; (C) Поперечный гистологический разрез стента, покрытого паклитакселем (СЛП), имплантированного в коронарную артерию 4 года назад прижизненно (Movat, ×40); (D) Изображение на большой мощности участка с рисунка C (×200). Относительно небольшое некротическое ядро (NC), содержащее кристаллы холестерина, сформированное вокруг металлических балок стента (*). Фиброзная капсула инфильтрирована множеством пенистых клеток (макрофагов) и заметно истончена (желтыми стрелочками отмечена наиболее тонкая часть) [24]

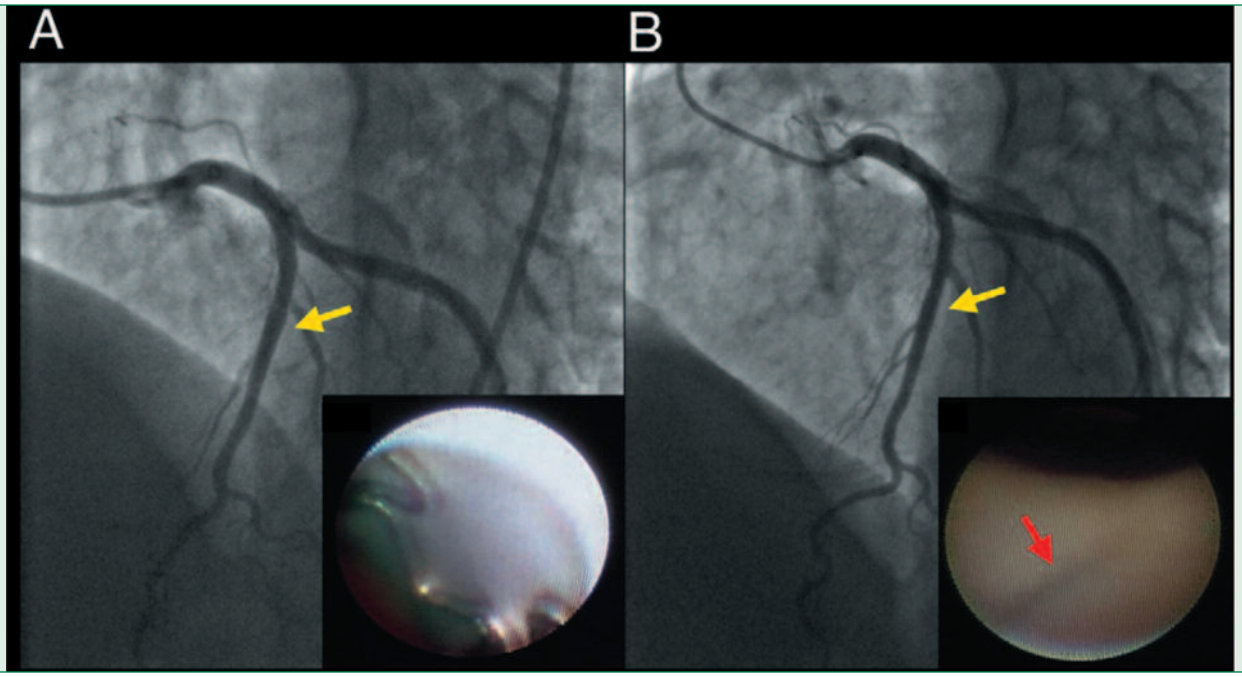

Рисунок 3. Показательный случай формирования желтой неоинтимы на стенте с лекарственным покрытием. Мужчина 44 лет, со стабильной стенокардией напряжения, выполнена ЧКВ стентом Cypher в передней нисходящей артерии (указана желтыми стрелками). Представлены ангиографические и ангиоскопические изображения непосредственно после стентирования (A) и через 12 мес (B). Стент покрыт желтой неоинтимой (2 степень, указан красной стрелкой) через 12 мес [24]

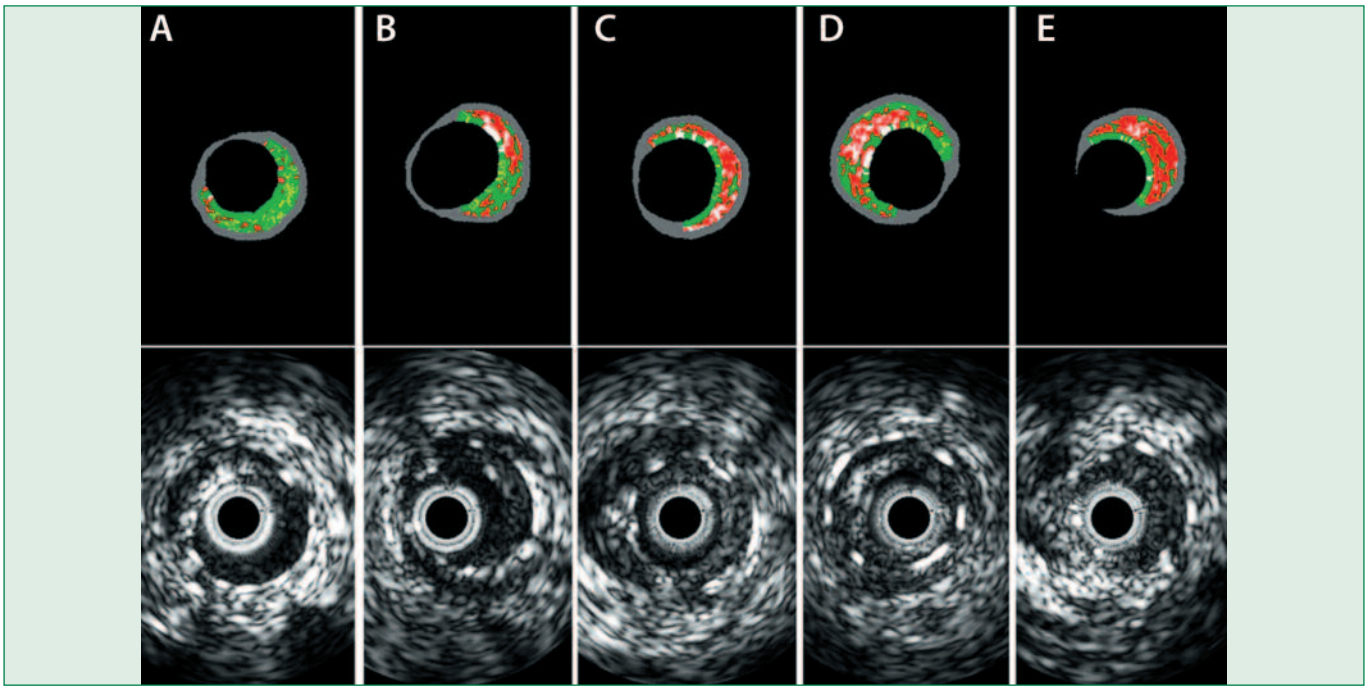

Рисунок 4. Пример внутрисосудистого ультразвукового исследования с виртуальной гистологией – состав неоинтимы в местах максимальной гиперплазии

(A) исследование через 6 мес в стенте, покрытом паклитакселем (процент некротического ядра [%NC] 10%, процент плотного кальция [%DC] 2%); (B) исследование через 9 мес в стенте, покрытом паклитакселем (%NC 28%, %DC 8%); (C) исследование через 22 мес в стенте, покрытом паклитакселем (%NC 39%, %DC 20%); (D) исследование через 48 мес в стенте, покрытом паклитакселем (%NC 40%, %DC 25%); (E) исследование через 57 мес в стенте, покрытом паклитакселем (%NC 57%, %DC 15%) [24]

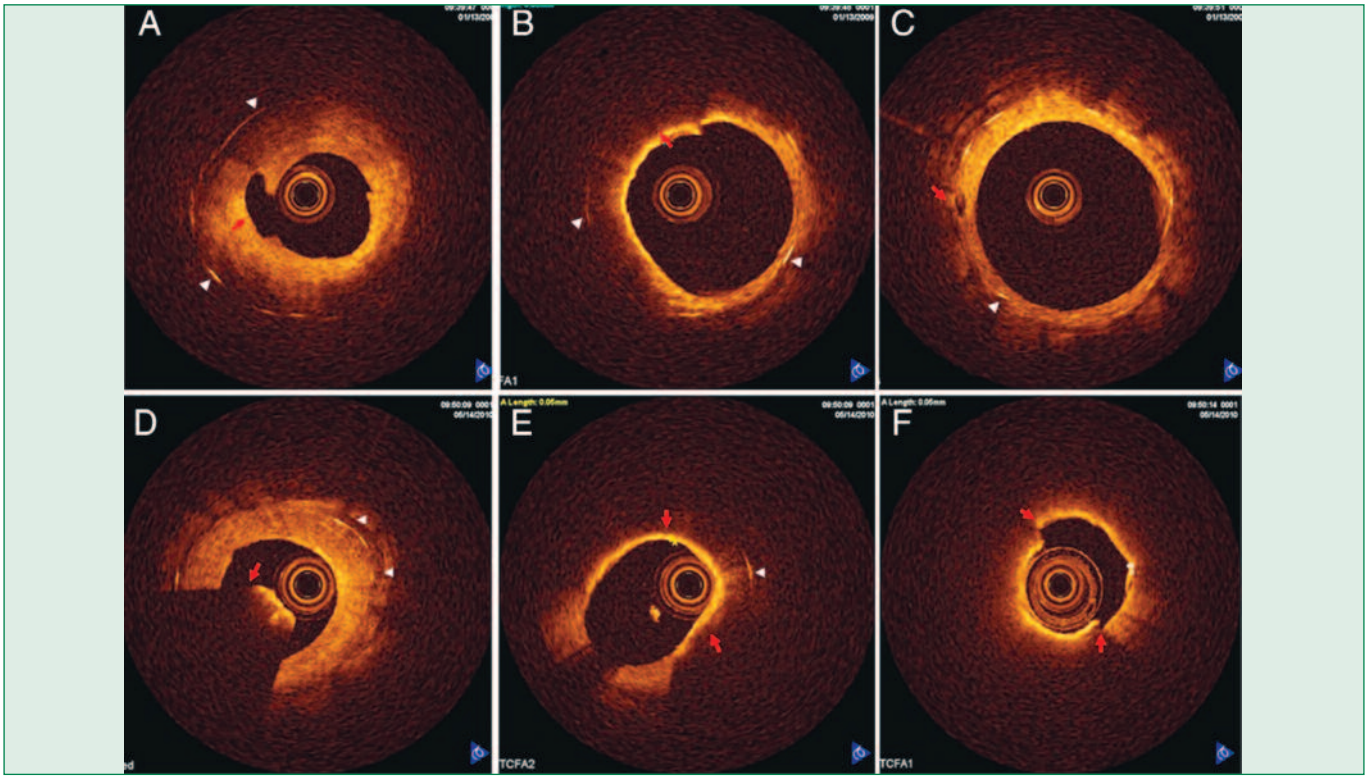

Рисунок 5. Неоинтима на ОКТ внутри стента с лекарственным покрытием

Белыми стрелками показаны балки стента. Оптико-когерентная томография (ОКТ) у женщины 71 года, которой был имплантирован стент с лекарственным покрытием в средний отдел ПКА 65 мес ранее по поводу стабильной стенокардии: (A) разрыв интимы (красная стрелка); (B) неоинтима, содержащая тонкую капсулу фиброатеромы, окруженную плохим сигналом липидной области (красная стрелка); (C) фибротическая неоинтима с мелкими сосудами (красная стрелка); ОКТ у мужчины 70 лет, которому был имплантирован стент с лекарственным покрытием в ПМЖВ 60 мес ранее с проявлением клиники нестабильной стенокардии; (D) внутрипросветный красный тромб с быстрым затуханием свечения (красная стрелка); (E) Неоинтима, содержащая фиброатерому с тонкой капсулой (красные стрелки) с липидной тканью и (F) интимальным разрывом (красные стрелки). Минимальная толщина фиброзной покрышки 60 мкм [24].

ВСУЗИ с ВГ, стентированных участков в 70 рестенозированных СЛП и 47 рестенозированных НПС [32]. Область интереса была определена между границей просвета артерии и внутренней границей балок стента, состав ткани представлен как процент интимальной площади (рис. 4). Среднее время наблюдения было 43,5 мес для НПС и 11,1 мес для СЛП. В обеих группах, как у пациентов после постановки СЛП, так и НПС некротическое ядро и кальций, указывающие на неоатеросклероз внутри стента, выявлялись чаще в зависимости от времени, прошедшего с момента стентирования. Несмотря на то, что ВСУЗИ и ВГ имеет высокую точность для определения состава обычной атеросклеротической бляшки, так как полученные результаты сравнимы с гистологическими исследованиями (94% для некротического ядра, 99% для кальция), использование этих данных для внутристентовых тканей все еще требует подтверждения [33]. Учитывая сложность тканей внутри стента, методология ВСУЗИ с ВГ требует пересмотра для оценки неоинтимальных характеристик.

Оптико-когерентная томография в доказательстве неоатеросклероза

Оптико-когерентная томография (ОКТ) – это методика визуализации с помощью ближнего инфракрасного свечения со сверхвысоким разрешением. Благодаря великолепному разрешению (10-20 мкм), ОКТ показала огромный потенциал в способности оценки сосудистой реакции после имплантации стента.

Habara и соавт. [33] исследовали рестенотические сужения при сроке >5 лет после имплантации НПС и обнаружили высокую частоту (90,7%) неоатеросклеротических изменений, определяемых как гетерогенные участки малой интенсивности, тогда как поражения продолжительностью <1 года после имплантации НПС показали неоатеросклероз только в 17,9% случаев. Разрыв неоинтимы морфологически сходен с разорвавшейся фиброатеромой в КА, не подвергавшейся вмешательству. Такой разрыв происходил чаще в поражениях при сроке наблюдения >5 лет (18,6%) после интервенционного лечения по сравнению с пациентами, наблюдавшимися <1 года (0%).

Gonzalo и соавт. [34] сообщили о разных моделях рестенотической ткани после стентирования (84% пациентов были с различными СЛП). Средний срок наблюдения в этом исследовании составил 12 мес.

Takano и соавт. [35] описали неоинтимальные ОКТ характеристики НПС на ранних (<6 мес) и отдаленных сроках наблюдения (>5 лет). Неоинтима на ОКТ имеет гомогенную структуру. На ранней фазе внутри нее бывает мало липидов. Напротив, наделенная большим количеством липидов интима, интимальный разрыв, или формирование тромба в просвете сосуда более часто наблюдались на поздних сроках наблюдения по сравнению с ранней фазой, соответственно: 67% против 0%, 38% против 0% и 52% против 5% (p<0,05). Исходя из этого, можно сделать вывод, что неоинтима внутри НПС подвергается неоатеросклеротическому процессу за более длительный промежуток времени. Неоатеросклероз способствует сужению просвета сосуда и может играть роль в развитии ОКС в отдаленном периоде после имплантации НПС.

Анализ ОКТ у 50 пациентов с рестенозами в СЛП (средний период наблюдения 32,2 мес) показал, что 52% всех поражений имели как минимум 1 капсулу фиброатеромы с тонкой стенкой, находившуюся в неоинтиме, 58% имели разрыв неоинтимы внутри стента, 58% показали внутрипросветный тромб [36].

Картина, обнаруженная при ОКТ у пациентов с клиникой нестабильной стенокардии по сравнению со стабильной формой, показала более тонкую фиброзную капсулу и большее число нестабильных субстратов, включая неоинтиму с фиброатеромой с капсулой с тонкой покрышкой, разрыв неоинтимы, тромб (рис. 5). При сравнении характера атеросклеротического процесса после имплантации СЛП в зависимости от срока наблюдения было обнаружено, что более высокая частота образования неоинтимы с фиброатеромой с тонкой капсулой и красных тромбов встречалась при сроке наблюдения <20 мес (наиболее вероятный срок образования неоинтимы с тонкокапсульной фиброатеромой) по сравнению с периодом >20 мес после имплантации, соответственно, 69% против 33% (p=0,012), и красных тромбов – 27% против 0% (p=0,007). Эти данные позволяют предположить, что метод оценки неоатеросклеротических изменений внутри стента с помощью ОКТ может быть важным для изучения механизма рестенозирования в СЛП, а также предположить возможные осложнения в отдаленные сроки после имплантации.

Taniwaki M. и соавт. в своем исследовании использовали для сравнения данные SYNTAX Score и ОКТ после имплантации СЛП через 5 лет и доказали, что неоатеросклероз имеет те же патологические механизмы, что и атеросклероз [37].

Iijima R. и соавт. описали 33 случая синдрома Late Catch-up после имплантации СЛП [38]. Интересно, что особенно высокий риск развития этого синдрома был у пациентов с бифуркационным поражением и находившихся на гемодиализе.

Также сообщается о различных атипичных находках в неоинтиме после имплантации стента. Так Granata F. и соавт. сообщили о необычном проявлении неоатеросклероза в виде появления фрагментов вакуума в неоинтимальной ткани в стенте [39].

Yonetsu T. и соавт. в ретроспективном исследовании с использованием ОКТ регистра выявили наличие предикторов неоатеросклероза. В одномерном анализе достоверно значимыми факторами оказались длитель-

ность после имплантации стента >48 мес, СЛП, возраст старше 65 лет, курение, хроническая почечная недостаточность. Использование ингибиторов АПФ и блокаторов рецепторов ангиотензина, напротив, уменьшали вероятность развития неоатеросклероза более чем в 2 раза [40].

Yonetsu T. при сравнении НПС и СЛП на различных сроках наблюдения (<9 мес, ⩾9 – <48 мес и ⩾48 мес) с использованием ОКТ установили, что интима с включением липидных бляшек на ранних сроках чаще встречалась у СЛП, а на отдаленных сроках в обоих видах стентов липидные включения определялись с одинаковой частотой [41].

Yoshida K., Sadamatsu K. сообщили о случаях поздней кальцификации в неоинтиме через 9 лет после имплантации НПС, что было подтверждено данными ВСУЗИ и мультиспиральной компьютерной томографии [42].

Yumoto K. и соавт. описали интересный случай рестеноза в покрытом сиролимусом стенте через 6 лет после имплантации. Через 8 мес после имплантации стента, покрытым паклитакселем, при баллонной ангиопластике рестеноза с помощью ОКТ обнаружили признаки увеличения просвета артерии, мальпозиции стента, а также «пустоты» между балками стента [43].

Неоатеросклероз и тромбоз

На сегодняшний день известно несколько факторов риска для позднего тромбоза стента. Это замедленное заживление артерии с неполной эндотелизацией; хроническое воспаление и реакция гиперчувствительности; отдаленная мальпозиция, связанная с позитивным ремоделированием; устьевое и/или бифуркационное стентирование; прорыв балки стента в некротическое ядро [8,43-45]. Помимо этих факторов, в последнее время появилось много данных, указывающих на важность неоатеросклероза в стенте как механизма отдаленного тромбоза после имплантации как СЛП так и НПС.

Nakasava и соавт. провели исследование, включающее гистологические данные [23]. Они подтвердили наличие неоатеросклероза как в группах с НПС, так и со СЛП, причем, в последних он обнаруживался раньше. Хотя непокрытые балки стента, как признак незавершенной эндотелизации, оставались основной причиной тромбоза СЛП, нельзя исключить важную роль прогрессирующего неоатеросклероза с разрывом неоинтимы как другого провоцирующего фактора поздних тромботических событий.

Ангиоскопические данные Higo и соавт. [46] показали, что стенты, покрытые сиролимусом, способствуют образованию атеросклеротической желтой неоинтимы с большим количеством липидов к 10 мес, а тромбоз внутри стента преобладал в месте вновь сформировавшейся желтой неоинтимы. Lee и соавт. [47] опубликовали данные о разрыве неоинтимы внутри стента, полученные с помощью ВСУЗИ, который наблюдался в 44% случаев в СЛП (среднее время наблюдения составило 33 мес) и в 100% НПС (среднее время наблюдения составило 108 мес). Полученные результаты говорят, что прогрессирование неоатеросклероза с интимальным разрывом является одним из механизмов отдаленного тромбоза стента. Хотя биологические механизмы, лежащие в основе тромбоза стента, зависят от типа стента, абсолютно очевидно, что неоатеросклероз играет значимую роль как фактор риска рестеноза и позднего тромбоза стента, причем в СЛП это происходит раньше [23]. Более быстрое развитие позднего тромбоза после вмешательства, происходящее в СЛП, по сравнению с НПС связано с более быстрым образованием неоатеросклеротической интимы и с ее последующим разрывом [45].

K.Yamaji и соавт. аспирировали тромбы у 48 пациентов после имплантации СЛП при развитии раннего тромбоза (<30 дней после имплантации), а также на отдаленных сроках (>1 года). При гистологическом исследовании тромбов выявлялось значительно большее содержание эозинофилов в тромбах на отдаленных сроках после имплантации. Интересно отметить, что наибольшее количество эозинофилов содержали тромбы с выраженным контрастированием области вокруг стента и неполным прилежанием стента к стенке артерии [48].

Терещенко А.С. и соавт. описали сравнительную характеристику СЛП различных генераций. Было показано, что очень поздний тромбоз стентов (более 1 года), покрытых зотаралимусом, встречается реже, чем у стентов с покрытиями первого поколения [49].

Карпов А.Ю. и соавт. в описании случаев отдаленных тромбозов стентов отразили данные об очень отдаленных тромбозах. В данном наблюдении у пациентов с ОКС при рестенозе стента при использовании ВСУЗИ было выявлено неполное прилегание стента к стенке артерии [50].

Заключение

Неоатеросклероз как поздний этап формирования пролиферативного заболевания коронарных артерий на установленных стентах характеризуется развитием своеобразной гистологической картиной атеромы, способной к разрыву и тромбообразованию. Клинические методы внутрикоронарной визуализации подтверждают формирование атеромы и ее отличие от фибромышечных рестенозов. Дальнейшие профилактические и лечебные воздействия на отдаленных сроках после стентирования коронарных артерий могут быть дополнены с учетом развития неоатеросклероза.

Конфликт интересов. Все авторы заявляют об отсутствии потенциального конфликта интересов, требующего раскрытия в данной статье.

Литература

1. Serruys PW, de Jaegere P, Kiemeneij F, et al. A comparison of balloon-expandable-stent implantation with balloon angioplasty in patients with coronary artery disease: Benestent Study Group. N EngIJ Med 1994;331:489-95.
2. Komkov AA, Mazaev VP, Rjazanova SV. Study protocol "Neoatheroclerosis analysis" for investigating clinical flowing and neoatherosclerosis outcomes in prolonged follow-up after PCI. Abstract Book of National Russian Cardiology Congress. Moscow, 2015 September 22-25. Moscow: RCS; 2015:340. In Russian (Комков А. А., Мазаев В. П., Рязанова С. В. Протокол исследования «Анализ неоатеросклероза» по изучению клинического течения и исходов неоатеросклероза на отдаленных сроках после высокотехнологичных чрескожных коронарных вмешательств. Тезисы Российского национального конгресса кардиологов. Москва, 22-25 сентября 2015. М.: РКО; 2015: 340)
3. Kimura T, Yokoi H, Nakagawa Y, et al. Three-year follow-up after implantation of metallic coronary-artery stents. N Engl J Med 1996; 334:561- 6.
4. Nobuyoshi M, Kimura T, Ohishi H, et al. Restenosis after percuta- neous transluminal coronary angioplasty: pathologic observation in 20 patients. J Am Coll Cardiol 1991;17:433-9.
5. Kimura T, Abe K, Shizuta S, et al. Long-term clinical and angiographic follow-up after coronary stent placement in native coronary arteries. Circulation 2002;105:2986-91.
6. Liistro F, Stankovic G, Di Mario C. First clinical experience with a paclitaxel derivate-eluting polymer stent system implantation for in-stent restenosis: immediate and long-term clinical and angiographic outcome. Circulation 2002;105:1883-6.
7. Finn AV, Nakazawa G, Joner M. Vascular responses to drug eluting stents: importance of delayed healing. Arterioscler Thromb Vasc Biol 2007;27:1500-10.
8. Chen MS, John JM, Chew DP, et al. Bare metal stent restenosis is not a benign clinical entity. Am Heart J 2006;151:1260-4.
9. Grube E, Dawkins K, Guagliumi G, et al. TAXUS VI final 5-year results: a multicentre, randomised trial comparing polymer-based moderate-release paclitaxel-eluting stent with a bare metal stent for treatment of long, complex coronary artery lesions. EuroIntervention 2009;4:572-7.
10. Nakazawa G, Finn AV, Vorpahl M, et al. Coronary responses and differential mechanisms of late stent thrombosis attributed to first-generation sirolimus- and paclitaxel-eluting stents. J Am Coll Cardiol 2011;57:390-8.
11. Park DW, Hong MK, Mintz GS, et al. Two-year follow-up of the quantitative angiographic and volumetric intravascular ultrasound analysis after nonpolymeric paclitaxel-eluting stent implantation: late "catch-up" phenomenon from ASPECT study. J Am Coll Cardiol 2006;48:2432-9.
12. Nakagawa Y, Kimura T, Morimoto T, et al. Incidence and risk factors of late target lesion revascularization after sirolimus-eluting stent implantation (3-year follow-up of the j-Cypher Registry). Am J Cardiol 2010;106:329-36.
13. Kang SJ, Park DW, Mintz GS, et al. Serial long-term vascular changes after drug-eluting stent implantation assessed by serial volumetric intravascular ultrasound analysis. Am J Cardiol 2010;105:1402-8.
14. Virmani R, Liistro F, Stankovic G, et al. Mechanism of late in-stent restenosis after implantation of a paclitaxel derivate-eluting polymer stent system in humans. Circulation 2002;106:2649-51.
15. Joner M, Finn AV, Farb A, et al. Pathology of drug-eluting stents in humans: delayed healing and late thrombotic risk. J Am Coll Cardiol 2006;48:193-202.
16. Carter AJ, Aggarwal M, Kopia GA, et al. Long-term effects of polymer-based, slow-release, sirolimus-eluting stents in a porcine coronary model. Cardiovasc Res 2004;63:617-24.
17. Farb A, Heller PF, Shroff S, et al. Pathological analysis of local delivery of paclitaxel via a polymer-coated stent. Circulation 2001;104:473-9.
18. Chieffo A, Foglieni C, Nodari RL, et al. Histopathology of clinical coronary restenosis in drug-eluting versus bare metal stents. Am J Cardiol 2009;104:1660-7.
19. Arbustini E, De Servi S, Bramucci E, et al. Comparison of coronary lesions obtained by directional coronary atherectomy in unstable angina, stable angina, and restenosis after either atherectomy or angioplasty. Am J Cardiol 1995;75:675-82.
20. Inoue K, Abe K, Ando K, et al. Pathological analyses of long-term intracoronary Palmaz-Schatz stenting: Is its efficacy permanent? Car- diovasc Pathol 2004;13:109-15.
21. Hasegawa K, Tamai H, Kyo E, et al. Histopathological findings of new in-stent lesions developed beyond five years. Catheter Cardiovasc Interv 2006;68:554-8.
22. Nakazawa G, Vorpahl M, Finn AV, et al. One step forward and two steps back with drug-eluting stents. J Am Coll Cardiol Img 2009;2:623-8.
23. Nakazawa G, Otsuka F, Nakano M, et al. The pathology of neoath- erosclerosis in human coronary implants bare-metal and drug-eluting stents. J Am Coll Cardiol 2011;57:1314-22.
24. Park SJ, Kang SJ, Virmani R, et al. In-stent neoatherosclerosis: a final common pathway of late stent failure. J Am Coll Cardiol 2012;59:2051-7
25. Yokoyama S, Takano M, Yamamoto M, et al. Extended follow-up by serial angioscopic observation for bare-metal stents in native coronary arteries: from healing response to atherosclerotic transformation of neointima. Circ Cardiovasc Interv 2009;2:205-12.
26. Ueda Y, Nanto S, Komamura K, Kodama K. Neointimal coverage of stents in human coronary arteries observed by angioscopy. J Am Coll Cardiol 1994;23:341-6.
27. Burke AP, Kolodgie FD, Farb A, et al. Healed plaque ruptures and sudden coronary death: evidence that subclinical rupture has a role in plaque progression. Circulation 2001;103:934 - 40.
28. Nair A, Kuban BD, Tuzcu EM, et al. Coronary plaque classification with intravascular ultrasound radiofrequency data analysis. Circulation 2002;106:2200-6.
29. Appleby CE, Bui S, Dzaví ık V. A calcified neointima-"stent" within a stent. J Invasive Cardiol 2009;21:141-3.
30. Fineschi M, Carrera A, Gori T. Atheromatous degeneration of the neointima in a bare metal stent: intravascular ultrasound evidence. J Cardiovasc Med 2009;10:572-3.
31. Hoole SP, Starovoytov A, Hamburger JN. In-stent restenotic lesions can rupture: a case against plaque sealing. Catheter Cardiovasc Interv 2010;77:841-2.
32. Kang SJ, Mintz GS, Park DW, et al. Tissue characterization of in-stent neointima using intravascular ultrasound radiofrequency data analysis. Am J Cardiol 2010;106:1561-5.
33. Habara M, Terashima M, Suzuki T. Detection of atherosclerotic progression with rupture of degenerated in-stent intima five years after bare-metal stent implantation using optical coherence tomography. J Invasive Cardiol 2009;21:552-3.
34. Gonzalo N, Serruys PW, Okamura T, et al. Optical coherence tomography patterns of stent restenosis. Am Heart J 2009;158:284-93.
35. Takano M, Yamamoto M, Inami S, et al. Appearance of lipid-laden intima and neovascularization after implantation of bare-metal stents extended late-phase observation by intracoronary optical coherence tomography. J Am Coll Cardiol 2009;55:26-32.
36. Kang SJ, Mintz GS, Akasaka T, et al. Optical coherent tomographic analysis of in-stent neo-atherosclerosis after drug-eluting stent im- plantation. Circulation 2011;123:2913-5.
37. Taniwaki M, Windecker S, Zaugg S, et al. The association between in-stent neoatherosclerosis and native coronary artery disease progression: a long-term angiographic and optical coherence tomography cohort study. Eur Heart J 2015;36:2167-2176
38. Iijima R, Araki T, Nagashima Y, et al. Incidence and predictors of the late catch-up phenomenon after drug-eluting stent implantation. Intern J of Cardiol 2013;168:2588-2592
39. Granata F, Attizani G, Tartaglione B et al. Atypical "vacuum" inside of neoatherosclerosis long term after DES implantation: Insights from optical coherence tomography. Intern J of Cardiol 2015;199:221-222
40. Yonetsu T, Kato K, Kim SJ, et al. Predictors for Neoatherosclerosis: A Retrospective Observational Study from the Optical Coherence Tomography Registry. Circ Cardiovasc Imaging 2012;5:748-755
41. Yonetsu T, Kim JS, Kato K, et al. Comparison of Incidence and Time Course of Neoatherosclerosis Between Bare Metal Stents and Drug-Eluting Stents Using Optical Coherence Tomography. Am J Cardiol 2012;110:933-939
42. Yoshida K, Sadamatsu K. A severely calcified neointima 9 years after bare metal stent implantation. Cardiovasc Revasc Med 2012;13:350-352
43. Joner M, Finn AV, Farb A, et al. Pathology of drug-eluting stents in humans: delayed healing and late thrombotic risk. J Am Coll Cardiol 2006;48:193-202.
44. Nakazawa G, Yazdani SK, Finn AV, et al. Pathological findings at bifurcation lesions: the impact of flow distribution on atherosclerosis and arterial healing after stent implantation. J Am Coll Cardiol 2010;55:1679-87.
45. Nakazawa G, Finn AV, Joner M, et al. Delayed arterial healing and increased late stent thrombosis at culprit sites after drug-eluting stent placement for acute myocardial infarction patients: an autopsy study. Circulation 2008;118:1138-45.
46. Higo T, Ueda Y, Oyabu J, et al. Atherosclerotic and thrombogenic neointima formed over sirolimus drug-eluting stent: an angioscopic study. J Am Coll Cardiol Img 2009;2:616-24.
47. Lee CW, Kang SJ, Park DW, et al. Intravascular ultrasound findings in patients with very late stent thrombosis after either drug-eluting or bare-metal stent implantation. J Am Coll Cardiol 2010;55:1936-42.
48. Yamaji K, Kubo S, Inoue K, et al. Association of Localized Hypersensitivity and In-Stent Neoatherosclerosis with the Very Late Drug-Eluting Stent Thrombosis. PLoS ONE 2014;9(11):e113870
49. Tereshhenko A. S., Mironov V. M., Merkulov E. V., et al. Late and very late drug-elution stent thrombosis. Ateroskleroz i Dislipidemii 2014;1:9-16. Russian (Терещенко А. С., Миронов В. М., Меркулов Е. В., и др. Поздние и очень поздние тромбозы стентов с лекарственным покрытием. Атеросклероз и Дислипидемии 2014;1:9-16)
50. Karpov JuA, Samko AN, Buza VV. Coronary Angioplasty and stenting. Moscow: MIA; 2010. In Russian (Карпов Ю.А., Самко А.Н., Буза В.В. Коронарная ангиопластика и стентирование. Москва: МИА; 2010)

Поступила: 09.12.2015
Принята в печать: 10.12.2015