Принципы выбора лечебной стратегии у пациентов с неоперабельной формой хронической тромбоэмболической легочной гипертензии

Марукян Н.В., Симакова М.А.*, Зубарев Д.Д., Моисеева О.М.

Национальный медицинский исследовательский центр имени В.А. Алмазова, Санкт-Петербург, Россия

В настоящем обзоре представлен анализ последних публикаций, посвященных принципам диагностики и ведения пациентов с хронической тромбоэмболической легочной гипертензией (ХТЭЛГ). Подчеркивается важность оценки «операбельности»» больного в экспертном центре в отношении возможности выполнения легочной тромбэндартерэктомии – радикального варианта лечения с удалением посттромботического материала из ветвей легочной артерии. В случае неоперабельного типа ХТЭЛГ предлагается такой метод транскатетерного лечения, как поэтапная баллонная ангиопластика легочной артерии (БАП ЛА). В статье четко прописаны принципы отбора, подготовки пациентов и техники выполнения БАП ЛА. Продемонстрирован запатентованный авторами метод визуализации периферического сосудистого русла в случае реканализации хронических окклюзий, применение которого повышает безопасность этого вмешательства. Особое внимание в статье уделяется гибридным подходам с использованием стимулятора растворимой гуанилатциклазы, препарата риоцигуата в сочетании с БАП ЛА у пациентов с ХТЭЛГ высокого риска. В обзоре представлены данные post hoc анализа исследования CHEST-1 и данные реальной клинической практики применения риоцигуата в сочетании с эндоваскулярным методом лечения на примере ведущих экспертных групп Европы, продемонстрировавших в своих исследованиях положительное влияние риоцигуата на показатели гемодинамики малого круга кровообращения и частоту периоперационных осложнений.

Ключевые слова: баллонная ангиопластика, хроническая тромбоэмболическая легочная гипертензия, риоцигуат, лекарственная терапия.

Для цитирования: Марукян Н.В., Симакова М.А., Зубарев Д.Д., Моисеева О.М. Принципы выбора лечебной стратегии у пациентов с неоперабельной формой хронической тромбоэмболической легочной гипертензии. *Рациональная Фармакотерапия в Кардиологии* 2021;17(2): 278-285. DOI:10.20996/1819-6446-2021-04-02.

Treatment Strategy Options in Inoperable Chronic Thromboembolic Pulmonary Hypertension Patients

Marukyan N.V., Simakova M.A.*, Zubarev D.D., Moiseeva O.M.

Almazov National Medical Research Centre, Saint-Petersburg, Russia

This review presents an analysis of recent publications on the principles of diagnosis and management of patients with chronic thromboembolic pulmonary hypertension (CTEPH). The authors emphasize the importance of patient's operability assessment regarding the possibility of performing pulmonary thrombendarterectomy – a radical treatment option due to complete post-thrombotic material removal from the branches of the pulmonary artery. In the case of an inoperable type of CTEPH, such a method of transcatheter treatment as step-by-step balloon angioplasty of the pulmonary artery (BPA) is proposed. The article clearly outlines the principles of selection, patient training and techniques for BPA. The authors demonstrated their own patented method of the peripheral vascular bed visualization in the case of recanalization of chronic occlusions, which increases the safety of this intervention. Particular attention is paid to hybrid approaches using a soluble guanylate cyclase stimulator, riociguate in combination with BPA for high risk CTEPH patients. The review presents the data of the post hoc analysis of the CHEST-1 study and the data of real clinical practice of the use of riociguat in combination with the endovascular method of treatment on the example of the leading expert groups in Europe, who demonstrated in their studies the positive effect of riociguat on the hemodynamic parameters and the frequency of perioperative complications.

Keywords: chronic thromboembolic pulmonary hypertension, riociguat, medical therapy.

For citation: Marukyan N.V., Simakova M.A., Zubarev D.D., Moiseeva O.M. Treatment Strategy Options in Inoperable Chronic Thromboembolic Pulmonary Hypertension Patients. *Rational Pharmacotherapy in Cardiology* 2021;17(2):278-285. DOI:10.20996/1819-6446-2021-04-02.

*Corresponding Author (Автор, ответственный за переписку): maria.simakova@gmail.com

Введение

Хроническая тромбоэмболическая легочная гипертензия (ХТЭЛГ) относится к редким заболеваниям, осложняющим течение острой тромбоэмболии легочной артерии, и имеет крайне неблагоприятный прогноз для жизни. Заболеваемость ХТЭЛГ по обращаемости составляет 5 случаев на 1 млн населения в год, а частота трансформации по данным различных эпидемиологических исследований варьирует от 0,56% до 6,1% среди пациентов, перенесших острую тромбоэмболию легочной артерии [1]. Тромбэндартерэктомия (ТЭЭ) из легочной артерии на сегодняшний день признана основным методом лечения пациентов с ХТЭЛГ. Однако по данным международного регистра ХТЭЛГ до 36% пациентов признаются неоперабельными в силу тяжести гемодинамических нарушений или коморбидного статуса [2]. В 2001 г. J.A. Feinstein с соавт. предложил метод баллонной ангиопластики легочной артерии, который в дальнейшем, благодаря совершенствованию подхода к отбору и лечению пациентов японскими коллегами, получил широкое распространение в европейских клиниках и центрах легочной гипертензии Российской Федерации [3-6].

Received/Поступила: 25.03.2021
Accepted/Принята в печать: 05.04.2021

Диагностика и оценка «операбельности»» пациента с ХТЭЛГ

Согласно рекомендациям Европейского общества кардиологов и Европейского респираторного общества (ESC/ERS, 2015), а также Клиническим рекомендациям по лечению легочной гипертензии Министерства здравоохранения Российской Федерации (2020) для постановки диагноза ХТЭЛГ необходима визуализация тромботического поражения легочной артерии и верификация прекапиллярного варианта легочной гипертензии по результатам выполнения катетеризации правых камер сердца и расчета показателей гемодинамики малого круга кровообращения [7,8]. Среди визуализирующих методов наиболее доступным и, вместе с тем, информативным в отношении дифференциального диагноза причин легочной гипертензии является мультисрезовая компьютерная ангиопульмонография (МСКТ-АПГ). Этот метод позволяет выявить как прямые признаки посттромбоэмболического синдрома (стенозы, окклюзии/субокклюзии, фиброзные тяжи и сети в легочных артериях вплоть до субсегментарного уровня), так и косвенные признаки ХТЭЛГ (симптом мозаичной перфузии, расширение бронхиальных артерий, участки субплеврального фиброза в зоне окклюзированных артерий). Вентиляционно-перфузионная сцинтиграфия, а в отечественном варианте – перфузионная сцинтиграфия легких в сочетании с рентгенографией или компьютерной томографией органов грудной клетки и комплексной оценкой функции внешнего дыхания позволяет выявлять дефекты перфузии, и незаменима в диагностике субсегментарного поражения ветвей легочной артерии [9]. Инвазивная ангиопульмонография, которая остается «золотым стандартом» диагностики ХТЭЛГ, должна проводиться в рентгенэндоваскулярном отделении на базе экспертного центра легочной артериальной гипертензии или ХТЭЛГ. С целью уточнения морфологии и уровня тромботического поражения крайне важно выполнять сопоставление данных МСКТ-АПГ и инвазивной ангиопульмонографии [10,11], при этом именно инвазивная ангиопульмонография, делая возможным оценку скорости антеградного кровотока и появления венозной фазы, позволяет наглядно оценить перфузию легких [10,11]. На качество визуализации влияют объем и качество контрастного препарата, скорость введения, выбранный ангиографический режим, антропометрические параметры пациента. Для полного представления об анатомии поражения ветвей легочной артерии необходимо выполнять ангиопульмонографию в двух проекциях (прямой и боковой) для каждого легкого в режиме субтракции на задержке вдоха с использованием диагностического катетера PigTail и автоматического инъектора контрастного препарата.

Одномоментно с верификацией диагноза ХТЭЛГ должна осуществляться оценка «операбельности» больного мультидисциплинарной командой врачей с участием кардиоторакального хирурга, эндоваскулярного хирурга, рентгенолога и специалиста по легочной гипертензии. Решение об «операбельности», то есть, возможности выполнения легочной тромбэндартерэктомии принимается с учетом уровня и морфологии поражения, клинического и коморбидного статуса пациента, при этом определяющим фактором является опыт центра в отношении хирургического лечения пациентов с ХТЭЛГ. При отказе в выполнении ТЭЭ в двух независимых экспертных центрах обсуждается баллонная ангиопластика ветвей легочной артерии (БАП ЛА), медикаментозная терапия, а также гибридные подходы с использованием всех трех опций [7].

Место баллонной ангиопластки в лечении пациента с ХТЭЛГ

Низкий класс рекомендаций для баллонной ангиопластики легочных артерий в действующих сегодня рекомендациях по ведению пациентов с легочной гипертензией (IIbC) объясняется медленными темпами накопления доказательной базы и внедрения этого метода хирургического лечения ХТЭЛГ в экспертных центрах Европы и США в связи с исходным скептицизмом в отношении эффективности процедуры у больных с ХТЭЛГ. Настороженное отношение к методу продиктовано, прежде всего, отсутствием полного понимания механизма реализации эффекта БАП ЛА, а также сосредоточением усилий ведущих экспертных центров ХТЭЛГ на оптимизации результатов легочной ТЭЭ – операции, разработанной в клинике Университета Калифорнии (Сан-Диего, США), и являющейся на сегодняшний день, с учетом радикальности в отношении удаления субстрата заболевания, «золотым стандартом» лечения пациентов с ХТЭЛГ [12]. Только в начале XX века в Японии метод транскатетерного вмешательства в виде поэтапной БАП ЛА был усовершенствован, а в настоящее время широко внедрен в работу экспертных центров легочной гипертензии Европы [13-15]. Последовательно опубликованный опыт европейских экспертных групп продемонстрировал эффективность БАП ЛА в отношении неоперабельного варианта ХТЭЛГ. Так, по данным K. Olsson с соавт. было продемонстрировано увеличение дистанции в тесте шестиминутной ходьбы на 33 метра и снижение среднего давления в легочной артерии (СДЛА) и легочного сосудистого сопротивления (ЛСС) на 18% и 26% соответственно [16]. Работа французской группы авторов демонстрирует результаты наиболее многочисленной серии последовательных БАП ЛА, включающую 1006 вмешательств: снижение СДЛА и ЛСС на 23% и 43% соответственно [17].

Баллонная ангиопластика легочной артерии проводится у пациентов, признанных неоперабельными в отношении ТЭЭ, чаще всего – при изолированном сегментарном и субсегментарном типе посттромботического поражения, что соответствует уровню III-IV по классификации уровня поражения легочной артерии у пациентов с ХТЭЛГ клиники Университета Калифорнии [12]. На сегодняшний день отсутствуют рандомизированные клинические исследования, сравнивающие эффективность ТЭЭ и БАП ЛА при преобладании у больного сегментарного уровня поражения. При этом в центрах с большим числом ежегодных открытых вмешательств выполнение легочной ТЭЭ позволяет добиться радикального удаления посттромботического материала посредством соблюдения техники послойного отделения препарата, начиная от измененной интимы в крупных ветвях легочной артерии с последующим переходом на сегментарный и субсегментарный уровень поражения. Так, в работе A. D'Armini с соавт. на примере 331 пациентов с ХТЭЛГ с изолированным III уровнем поражения продемонстрирована сопоставимая эффективность и безопасность при сравнении с больными с более проксимальным типом поражения, в том числе, при анализе отдаленных результатов [18]. Важно отметить, что при более дистальном типе поражения возрастают риски перфорации легочной артерии и резидуальной легочной гипертензии в послеоперационном периоде в случае неполного удаления посттромботического материала или преобладания периферической васкулопатии. Эти риски несколько ниже в случае выполнения БАП ЛА с учетом этапности лечения, а также интраоперационного мониторинга целостности сосудистой стенки. Эффективность транскатетерного лечения зависит от преобладания того или иного типа поражения ветвей легочной артерии. По данным японских коллег наиболее безопасными в отношении риска реперфузионного поражения являются так называемые ринг-стенозы и внутрисосудистые сети [19]. При этом наибольшее положительное влияние на гемодинамику малого круга кровообращения имеет реканализация окклюзий ветвей легочной артерии, вместе с тем, ассоциированная с большим риском перфорации сосуда и тяжелого реперфузионного отека легких. Представляется важным появление данных об эффективном выполнении БАП ЛА в качестве метода лечения резидуальной легочной гипертензии после ТЭЭ, частота формирования которой доходит до 51% по данным разных регистров [20,21]. В то же время роль БАП ЛА в качестве первого этапа лечения перед выполнением ТЭЭ у пациентов с ХТЭЛГ высокого функционального класса и проксимальным уровнем поражения на сегодняшний момент спорна в связи с потенциальным риском осложнений и временной задержкой выполнения радикального метода лечения.

Таким образом, сегодня существует некое «перекрывание» двух хирургических подходов лечения ХТЭЛГ в отношении субстрата воздействия – уровня посттромботического поражения легочной артерии. Оптимальная лечебная стратегия может быть выработана только в условиях экспертного центра с сопоставимым опытом выполнения ТЭЭ и БАП ЛА и наличием мультидисциплинарного подхода в оценке операбельности больного с ХТЭЛГ.

Принципы проведения баллонной ангиопластики легочной артерии

Предоперационная подготовка

Всем пациентам с ХТЭЛГ оральные антикоагулянты назначаются пожизненно. Препаратом выбора попрежнему остается варфарин, при этом целевое значение международного нормализованного отношения (МНО) зависит от наличия протромботических состояний у больного. Эндоваскулярное вмешательство на легочной артерии с целью снижения риска геморрагических осложнений рекомендовано выполнять при значении МНО менее 2. Принципиально возможны два подхода: уменьшение дозировки варфарина или перевод пациента на низкомолекулярные гепарины за 12 ч до вмешательства и интраоперационным достижением контролируемой гипокоагуляции за счет парентерального введения гепарина [22].

Важной задачей предоперационной подготовки является снижение риска развития контрастиндуцированной нефропатии у пациентов с исходной скоростью клубочковой фильтрации <60 мл/мин/1,73м^2. В рандомизированном исследовании R. Solomon с соавт. показано, что адекватная предоперационная гидратация является основным принципом профилактики контрастиндуцированной нефропатии [23,24]. При этом у пациентов с ХТЭЛГ и высоким функциональным классом требуется ограничение объема инфузии в сочетании с оптимизацией комбинированной мочегонной терапии.

Не менее важной задачей предоперационной подготовки является профилактика реперфузионного поражения легких, которая может достигаться заблаговременным назначением специфических препаратов, влияющих на легочную артериальную гипертензию (ЛАГ). В настоящее время пероральным препаратом с доказанным благоприятным профилем эффективности при ХТЭЛГ является риоцигуат [7,8]. Препарат был изучен в многоцентровом двойном слепом рандомизированном плацебо-контролируемом исследовании CHEST-1, в котором приняли участие 261 пациент, как с неоперабельной ХТЭЛГ (72%), так и с персистирующей/рецидивирующей ХТЭЛГ после оперативного лечения (28%). Через 16 нед терапии риоцигуатом наблюдался статистически значимый результат по пер-

вичной конечной точке: прирост дистанции в тесте 6-минутной ходьбы составил 46 м (95% доверительный интервал [ДИ] от 25 до 67; p<0,001) в общей популяции. При этом в подгруппе пациентов с неоперабельной ХТЭЛГ наблюдался более выраженный прирост в 54 м. Также терапия риоцигуатом приводила к улучшению ряда гемодинамических показателей, в том числе, к достоверному снижению показателя ЛСС на 246 дин·с·см$^{-5}$ (95%ДИ от -303 до -190; p<0,001) [25]. Препарат продемонстрировал благоприятный профиль безопасности, что было подтверждено и при дальнейшем наблюдении за пациентами в рамках длительного открытого исследования CHEST-2, по результатам которого показатель годичной выживаемости на фоне терапии риоцигуатом составил 97% [26].

Важно подчеркнуть, что паллиативный хирургический и медикаментозный методы лечения не исключают, а наоборот, усиливают друг друга при правильном сочетании у конкретного больного. Назначение терапии ЛАГ-специфическими препаратами перед выполнением БАП ЛА с целью улучшения исходов, а также профиля безопасности процедуры является довольно распространенным подходом [27]. Постепенно накапливается доказательная база, свидетельствующая в пользу комбинированного подхода: так, немецкие авторы сообщают о позитивном сочетанном эффекте терапии риоцигуатом и выполнением поэтапной БАП ЛА у неоперабельных пациентов с ХТЭЛГ высокого функционального класса. Комбинированный подход позволил достичь улучшения функционального класса у 94,4% пациентов и положительной динамики гемодинамических показателей малого круга кровообращения: через 6 мес после проведения БАП ЛА у пациентов, получавших терапию, отмечалось снижение ЛСС с 956±501дин·с·см$^{-5}$ до 360±175 дин·с·см$^{-5}$ [28]. Результаты другого исследования также показали, что применение риоцигуата в качестве «бридж» терапии перед БАП ЛА может привести к лучшим исходам лечения у пациентов с неоперабельной ХТЭЛГ. Статистически значимое снижение уровня мозгового натрийуретического пептида после выполнения БАП ЛА наблюдалось только в группе пациентов, получавших предшествующую лекарственную терапию. В этой же группе частота развития тяжелых осложнений, ассоциированных с БАП ЛА, была почти в 2 раза ниже, чем у пациентов, не получавших ранее лекарственную терапию. Авторы отмечают, что предварительная терапия риоцигуатом позволила статистически значимо снизить количество контраста и сессий БАП ЛА, необходимых для достижения целевого среднего давления в легочной артерии <25 мм рт.ст [29].

Оценить значение комбинированного подхода еще предстоит в дальнейших исследовательских работах. Особый интерес представляют ожидаемые результаты исследования RACE (NCT02634203) и сравнительного РКИ эффективности применения риоцигуата и БАП ЛА на базе экспертного японского центра с максимальным опытом транскатетерных вмешательств при ХТЭЛГ [30].

Выбор доступа

Для катетеризации легочной артерии успешно используются все известные венозные доступы: бедренный, яремный, кубитальный и подключичный. Преимуществом доступа через верхнюю полую вену является возможность упора гайд-катетера о дно правого желудочка. При доступе через нижнюю полую вену толкающая сила не всегда передается на кончик гайд-катетера и часто приводит к сворачиванию катетера петлей в полости правого предсердия. Яремный доступ с применением ультразвук-ассистированной пункции представляется наиболее безопасным при сравнении с подключичным в отношении сосудистых осложнений. Кубитальный доступ является самым безопасным, однако основным его недостатком является невозможность отведения рук пациента за голову для улучшения визуализации при работе в боковой проекции (90 градусов). Ангиопластика сегментарных ветвей легочной артерии A2-A6, а также некоторых ветвей нижней доли чаще всего выполняется в боковой проекции [31].

Операция баллонной ангиопластики легочной артерии

Оперативное вмешательство должен выполнять наиболее опытный хирург, так как существует ряд особенностей, осложняющих выполнение данного вмешательства. В первую очередь, сложности могут возникнуть при селективной катетеризации устьев целевых сегментарных артерий, особенно, ветвей средней доли правого легкого и язычковых сегментов. Работа осложняется флотированием гайд-катетера при дыхании и его нестабильной фиксацией в устье сегментарных артерии из-за сердцебиения. При длительно существующей легочной гипертензии артерии сегментарного и субсегментарного уровня часто имеют извитой характер, что также осложняет работу при реканализации окклюзированных участков. В данном случае целесообразно проводить коронарный проводник на вдохе с задержкой дыхания, когда сегментарные артерии распрямлены. Стоит также упомянуть частое наличие бифуркационных поражений, требующих сохранения обеих ветвей – в этом случае выполняется киссинг-дилатация двумя баллонными катетерами, что минимизирует риск смещения тромботических масс из устья одной ветви в соседнюю.

Table 1. Choice of a guide catheter according to the segmental branches of the pulmonary artery
Таблица 1. Выбор гайд-катетера в соответствии с сегментарным ветвями легочной артерии

Гайд-катетер	Сегментарные артерии
JR3.5, JR4	A1, A2, A3, A6
MP1, MP2	A1, A2, A8, A9, A10
AR1, AR2	A1, A2, A3, A6, A7, A8, A9, A10
AL 0.75, AL1	A1, A4, A5, A7
JL3.5, JL4, JL5	A4, A5

JR – Judkins Right, JL – Judkins Left, MP – Multipurpose, AR – Amplatz Right, AL – Amplatz Left

Для селективной катетеризации сегментарных артерий используются гайд-катетеры, приведенные в табл. 1.

Баллонная ангиопластика выполняется поэтапно, количество сессий зависит от количества пораженных артерий. Этапность баллонной ангиопластики определяется хирургом после сопоставления данных инвазивной ангиопульмонографии с данными компьютерной томографии. Японскими коллегами разработана ангиографическая классификация типов поражения сегментарных ветвей легочной артерии с целью минимизации периоперационных осложнений [19]. Наиболее распространенными и важными для оценки с учетом различного вклада в гемодинамический эффект являются эксцентричные рингстенозы, внутрисосудистые сети и тотальные окклюзии ветвей (рис. 1).

Характер стенозирования определяет скоростные показатели кровотока по артерии. Короткие эксцентричные стенозы менее всего замедляют кровоток по артерии: показатель скорости кровотока (PFG – perfusion flow grade), значения которого варьируют от 0 до 3 баллов, для данной группы стенозов составляет не менее 2 баллов. Протяженные внутрисосудистые сети наибольшим образом замедляют кровоток по артериям, показатель PFG в данном случае не более 1 балла. В случае с тотальными окклюзиями кровоток на периферии артерии совсем отсутствует, и равен 0. Успехом в операции является восстановление скоростных показателей кровотока до 3 баллов [31-34].

В зависимости от типа поражения ветвей легочной артерии (субокклюзии, внутрисосудистые сети) при выполнении БАП ЛА используются коронарные проводники с различной жесткостью кончика, в ряде случаев возможно использование проводников с гидрофильным покрытием. Выбор диаметра баллонного катетера является ключевым моментом для безопасного выполнения процедуры. Баллонный катетер соответствующего диаметра артерии можно использовать при наличии коротких эксцентричных стенозов. При наличии протяженных внутрисосудистых сетей диаметр баллонного катетера не должен превышать 80% от исходного диаметра артерии, а в случае хронических окклюзий на первом этапе диаметр баллонного катетера не должен превышать 60% от исходного диаметра артерии [34].

Осложнения

Наиболее распространенным и грозным осложнением БАП ЛА считают реперфузионное повреждение легкого, возникающее в 30-35% случаев в течение первых 48-72 ч после оперативного вмешательства и характеризующееся локальным отеком легкого [32-34]. Появление инфильтративных изменений на рентгенограмме легких требует проведения МСКТ-АПГ и динамической оценки клинической картины в рамках дифференциального диагноза между реперфу-

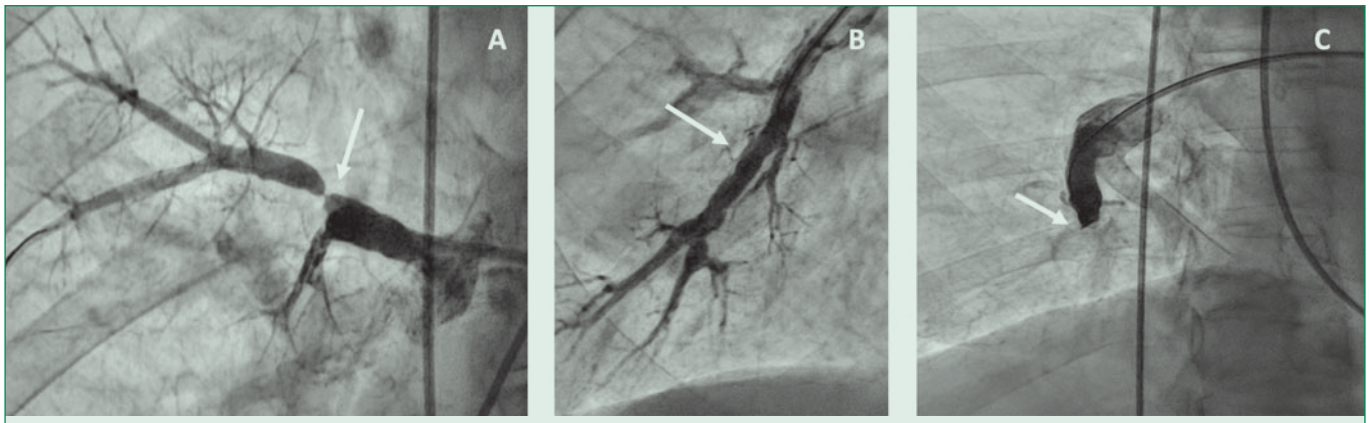

A. Eccentric ring stenoses (arrow); B. Intravascular networks (arrow); C. Total branch occlusions (arrow).
А. Эксцентричные ринг-стенозы (стрелка); В. Внутрисосудистые сети (стрелка); С. Тотальные окклюзии ветвей (стрелка).
ХТЭЛГ – хроническая тромбоэмболическая легочная гипертензия

Figure 1. Variants of lesions of the segmental branches of the pulmonary artery in patients with chronic thromboembolic pulmonary hypertension
Рисунок 1. Варианты поражения сегментарных ветвей легочной артерии у пациентов с ХТЭЛГ

зионным отеком легкого, повторным тромбозом ветвей легочной артерии и легочным кровотечением. Отек легкого характеризуется нарастанием инспираторной одышки, появлением кашля с отделением розовой пенистой мокроты и акроцианоза за счет снижения сатурации периферической крови. Факторами риска развития данного осложнения принято считать исходно высокое давление в легочной артерии, значение ЛСС более 1000 дин·сек/см$^{-5}$ до начала эндоваскулярного вмешательства, низкий сердечный выброс, а также высокий уровень мозгового натрийуретического пептида [35-37]. У пациентов с высоким риском возникновения реперфузионного отека необходимо предварительное назначение ЛАГ-специфических препаратов и периоперационное введение глюкокортикоидов, проведение оксигенотерапии.

После оперативного вмешательства в течение как минимум 24 ч необходимо наблюдение в отделении интенсивной терапии с выбором индивидуального темпа форсированного диуреза и поддержание целевого уровня гипокоагуляции с использованием низкомолекулярных гепаринов. С целью своевременного выявления реперфузионого поражения необходимо постоянное мониторирование сатурации периферической крови и выполнение рентгенограммы органов грудной клетки каждые 6 ч. Появление инфильтративных теней на рентгенограмме легких должно насторожить врача в связи с высоким риском развития труднообратимых изменений легочной ткани и, как следствие, образования порочного круга: реперфузионный отек –> прирост легочного сосудистого сопротивления –> повышение давления в легочной артерии –> реперфузионный отек. Крайняя степень выраженности реперфузионного повреждения сопровождается тяжелой гипоксемией, требующей вентиляции легких, резидуальной легочной гипертензией, снижением сердечного выброса и клиникой правожелудочковой сердечной недостаточности. В ряде случаев единственным средством поддержания нормальной оксигенации и коррекции гемодинамических нарушений может стать экстракорпоральная мембранная оксигенация [32].

Большую роль в возникновении реперфузионного поражения легкого имеет порядок реканализации стенозированных ветвей. Чем больше разница PFG в баллах исходного кровотока и предполагаемого после операции, а также чем выше уровень легочного сосудистого сопротивления, тем больше риск развития реперфузионного отека. Иными словами, реканализация тотальных окклюзий чаще всего приводит к реперфузионному отеку при исходно высоких цифрах легочной гипертензии. При этом именно реканализация крупных окклюзированных ветвей приводит к значимому снижению давления в легочной артерии. В связи с этими особенностями на первых этапах целесообразнее дилатировать артерии с сохранным кровотоком, а после снижения давления в легочной артерии выполнять вмешательство на окклюзированных ветвях становится более безопасно. Для минимизации риска развития реперфузионного отека и уменьшения риска развития контраст-индуцированной нефропатии не рекомендуется реканализировать более 2-3 сегментарных артерий в одну сессию, т.е. действовать по принципу максимально безопасной достаточности [13,38]. Вместе с тем существуют ряд публикаций японских авторов, которые рекомендуют выполнять за сессию реканализацию максимального числа пораженных сегментарных артерий. По мнению этих авторов, данная тактика приводит к значительному снижению давления в легочной артерии и минимизирует риск развития реперфузионного отека легких [15,39], однако подобный подход требует дальнейшего изучения.

Наиболее опасным осложнением БАП ЛА является разрыв и перфорация ветвей легочной артерии, частота которых варьирует от 9,6 до 60%. Основной причиной этого может быть локальная перфорация легочной артерии коронарным проводником, либо разрыв ветви баллонным катетером. Риск перфорации и разрыва артерии повышается при реканализации окклюзий, и важно подчеркнуть тот факт, что чем выше давление в легочной артерии, тем сложнее купировать кровотечение и его последствия. Для остановки такого кровотечения возможны стентирование пораженного участка стент-графтом, эндоваскулярная эмболизация и реже – эндобронхиальная окклюзия, прямое лигирование сосуда, резекция соответствующих сегментов легкого или разгрузка легочного русла при помощи веноартериальной экстракорпоральной мембранной оксигенации. Однако, даже при применении всех современных подходов, летальность при легочном кровотечении достигает 50% [13,40].

На сегодняшний день существенной проблемой при выполнении БАП ЛА является реканализация окклюзированных сегментарных ветвей, у которых не визуализируется периферическое русло. При субинтимальном или экстравазальном проведении коронарного проводника за область окклюзии высок риск перфорации и разрыва ветви при последующей баллонной ангиопластике. Нами предложен метод, позволяющий при ангиографии бронхиальных артерий ретроградно контрастировать периферию окклюзированных сегментарных ветвей легочной артерии [41]. Благодаря данному подходу возможно проведение коронарного проводника за область окклюзии в истинный просвет сосуда при ретроградном контроле правильного расположения проводника из бронхиальных артерий (рис. 2).

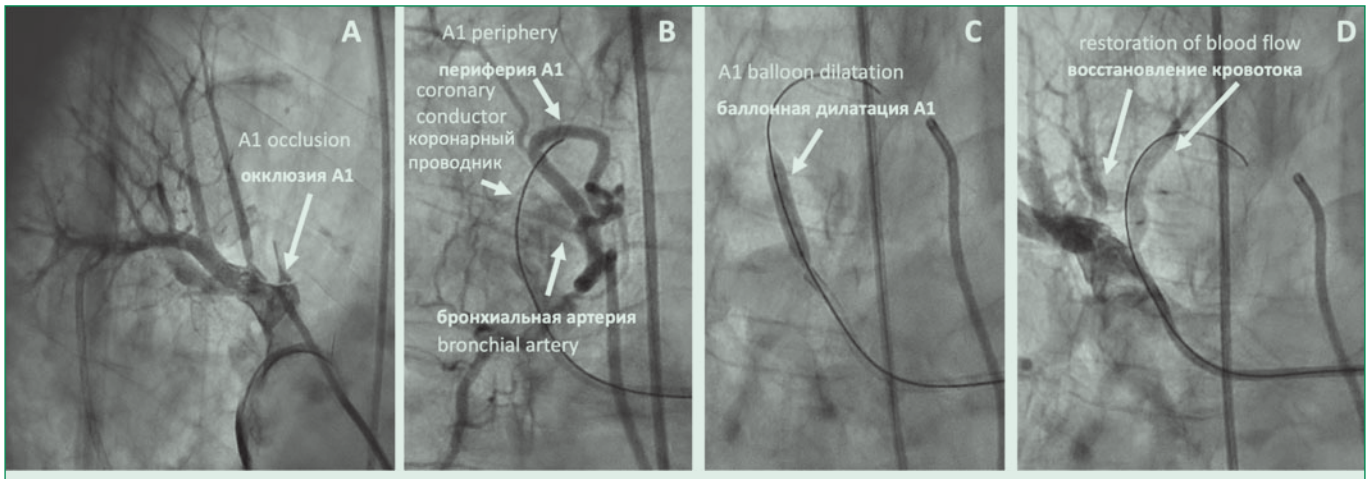

A. Upper lobe branch of the right pulmonary artery selective angiography; B. Bronchial arteries selective angiography; C. Right A1 artery balloon angioplasty; D. Restoration of right A1 artery blood flow
A. Селективная ангиография верхнедолевой ветви правой легочной артерии; B. Селективная ангиография бронхиальных артерий; C. Этап баллонной ангиопластики сегментарной ветви A1 правой легочной артерии; D. Восстановление кровотока в сегментарной ветви A1 справа

Figure 2. Recanalization of occlusion of the segmental artery A1 of the right lung with retrograde control from the bronchial artery

Рисунок 2. Реканализация окклюзии сегментарной артерии A1 правого легкого с ретроградным контролем из бронхиальной артерии

После ангиографического доказательства наличия коронарного проводника в истинном просвете окклюзированной ветви можно безопасно выполнять баллонную ангиопластику. Результатом применения нового подхода является снижение риска развития фатальных осложнений, таких как перфорации и разрывы ветвей легочной артерии.

Заключение

Хроническая тромбоэмболическая легочная гипертензия – особая форма легочной гипертензии, при которой хирургические методы лечения признаны высокоэффективными. Учитывая неблагоприятный прогноз заболевания, актуальным представляется не только ранняя диагностика заболевания, но и своевременное направление пациента в экспертный центр для выбора оптимального метода интервенционного вмешательства. При соблюдении основных принципов отбора, этапности, базовых требований по безопасности эндоваскулярного вмешательства и реканализации максимального количества пораженных артерий баллонная ангиопластика может стать высокоэффективным методом лечения неоперабельных пациентов, страдающих ХТЭЛГ. Наряду с БАП ЛА неоперабельным пациентам с ХТЭЛГ также может быть назначена лекарственная терапия риоцигуатом, что, по некоторым данным, улучшает результаты лечения. Следует помнить, что баллонную ангиопластику необходимо выполнять в специализированных экспертных центрах для обеспечения максимальной эффективности и безопасности процедуры.

Отношения и Деятельность: публикация статьи поддержана компанией АО «БАЙЕР».

Relationships and Activities: the publication of the article is supported by Bayer, JSC.

PP-ADE-RU-0117-1

References / Литература

1. Lang IM, Dorfmuller P, Vonk Noordegraaf A. The pathobiology of chronic thromboembolic pulmonary hypertension. Ann Am Thorac Soc. 2016;13 Suppl 3:S215-21. DOI:10.1513/AnnalsATS.201509-620AS.
2. Kim NH. Group 4 Pulmonary Hypertension: Chronic thromboembolic pulmonary hypertension: epidemiology, pathophysiology, and treatment. Cardiol Clin. 2016;34(3):435-41. DOI:10.1016/j.ccl.2016.04.011.
3. Feinstein JA, Goldhaber SZ, Lock JE, et al. Balloon pulmonary angioplasty for treatment of chronic thromboembolic pulmonary hypertension. Circulation. a2001;103:10-3. DOI:10.1161/01.cir.103.1.10
4. Ogawa A, Matsubara H. Balloon Pulmonary Angioplasty: A Treatment Option for Inoperable Patients with Chronic Thromboembolic Pulmonary Hypertension. Front Cardiovasc Med. 2015;2:4. DOI:10.3389/fcvm.2015.00004.
5. Chernyavsky AM, Novikova NV, Edemsky AG, et al. Chronic thromboembolic pulmonary hypertension: complex aspects of diagnosis and treatment. Medical Alphabet. 2015;2(10):5-9 (In Russ.) [Чернявский А.М., Новикова Н.В., Едемский А.Г., и др. Хроническая тромбоэмболическая легочная гипертензия: сложные аспекты диагностики и лечения. Медицинский Алфавит. 2015;2(10):5-9].
6. Marukyan NV, Simakova MA, Zverev DA, et al. Reperfusion pulmonary edema as a complication of pulmonary artery balloon angioplasty in patients with chronic thromboembolic pulmonary hypertension. Phlebology. 2017;11(4):243-8 (In Russ.) [Марукян Н.В., Симакова М.А., Зверев Д.А., и др. Реперфузионный отек легкого как осложнение баллонной ангиопластики легочной артерии у пациентов с хронической тромбоэмболической легочной гипертензией. Флебология. 2017;11(4):243-8]. DOI:10.17116/flebo2017114243-248.
7. Nazzareno G, Humbert M, Vachieryc JL, et al. ESC/ERS Guideline for the diagnosis and treatment of pulmonary hypertension 2015. Eur Heart J. 2016;37(1):67-119. DOI:10.1093/eurheartj/ehv317.
8. Pulmonary hypertension. Clinical guidelines. Ministry of Health of the Russian Federation (2020). Available from: https://scardio.ru/content/Guidelines/2020/Clinic_rekom_LG.pdf (In Russ.) [Легочная гипертензия. Клинические рекомендации. Министерство Здравоохранения Российской Федерации (2020). Доступно из: https://scardio.ru/content/Guidelines/2020/Clinic_rekom_LG.pdf]
9. Moradi F, Morris TA, Hoh CK. Perfusion Scintigraphy in Diagnosis and Management of Thromboembolic Pulmonary Hypertension. Radiographics. 2019;39(1):169-185. DOI:10.1148/rg.2019180074.
10. Castaner E, Alguersuari A, Andreu M, et al. Imaging findings in pulmonary vasculitis. Semin Ultrasound CT MR. 2012;33:567-79. DOI:10.1053/j.sult.2012.05.001.
11. Nawaz A, Litt HI, Stavropoulos SW, et al. Digital subtraction pulmonary arteriography versus multidetector CT in the detection of pulmonary arteriovenous malformations. J Vasc Interv Radiol. 2008;19:1582-8. DOI:10.1016/j.jvir.2008.07.011.
12. Madani MM. Surgical treatment of chronic thromboembolic pulmonary hypertension: pulmonary thromboendarterectomy. Methodist Debakey Cardiovasc J. 2016;12(4):213-8. DOI:10.14797/mdcj-12-4-213.
13. Mizoguchi H, Ogawa A, Munemasa M, et al. Refined Balloon Pulmonary Angioplasty for Inoperable Patients with Chronic Thromboembolic Pulmonary Hypertension. Circ Cardiovasc Interv. 2012;5:748-55. DOI:10.1161/CIRCINTERVENTIONS.112.971077.
14. Fukui S, Ogo T, Goto Y, et al. Exercise intolerance and ventilatory inefficiency improve early after balloon pulmonary angioplasty in patients with inoperable chronic thromboembolic pulmonary hypertension. Int J Cardiol. 2015;180:66-8. DOI:10.1016/j.ijcard.2014.11.187.
15. Ogawa A, Matsubara H. After the Dawn - Balloon Pulmonary Angioplasty for Patients With Chronic Thromboembolic Pulmonary Hypertension. Circ J. 2018;82:1222-30. DOI:10.1253/circj.CJ-18-0258.
16. Olsson KM, Wiedenroth CB, Kamp JC, et al. Balloon pulmonary angioplasty for inoperable patients with chronic thromboembolic pulmonary hypertension: the initial German experience. Eur Respir J. 2017;49:1602409. DOI:10.1183/13993003.02409-2016.
17. Brenot P, Jais X, Taniguchi Y, et al. French experience of balloon pulmonary angioplasty for chronic thromboembolic pulmonary hypertension. Eur Respir J. 2019;53:1802095. DOI:10.1183/13993003.02095-2018.
18. D'Armini AM, Morsolini M, Mattiucci G, et al. Pulmonary endarterectomy for distal chronic thromboembolic pulmonary hypertension. J Thorac Cardiovasc Surg. 2014;148:1005-11. DOI:10.1016/j.jtcvs.2014.06.052.
19. Kawakami T, Ogawa A, Miyaji K, et al. Novel Angiographic Classification of Each Vascular Lesion in Chronic Thromboembolic Pulmonary Hypertension Based on Selective Angiogram and Results of Balloon Pulmonary Angioplasty. Circ Cardiovasc Interv. 2016;9:e003318. DOI:10.1161/CIRCINTERVENTIONS.115.003318.
20. Shimura N, Kataoka M, Inami T, Yanagisawa R, et al. Additional percutaneous transluminal pulmonary angioplasty for residual or recurrent pulmonary hypertension after pulmonary endarterectomy. Int J Cardiol. 2015;183:138-42. DOI:10.1016/j.ijcard.2015.01.034.
21. Kim NH, Delcroix M, Jais X, et al. Chronic thromboembolic pulmonary hypertension. Eur Respir J. 2019;53:1801915. DOI:10.1183/13993003.01915-2018.
22. Ikeda N, Amemiya K, Sato S. Evolution of patients with chronic thromboembolic pulmonary hypertension treated by balloon pulmonary angioplasty, according to their anticoagulant regimens Heart Vessels. 2021 Feb 13. DOI:10.1007/s00380-021-01799-x
23. Solomon R, Werner C, Mann D, et al. Effects of saline, mannitol, and furosemide to prevent acute decreases in renal function induced by radiocontrast agents. N Engl J Med. 1994;331:1416-20. DOI:10.1056/NEJM199411243312104.
24. Darocha S, Banaszkiewicz M, Pietrasik A. Changes in Estimated Glomerular Filtration after Balloon Pulmonary Angioplasty for Chronic Thromboembolic Pulmonary Hypertension. Cardiorena Med. 2020;10(1):22-31. DOI:10.1159/000502254.
25. Ghofrani HA, D'Armini AM, Grimminger F, et al. Riociguat for the treatment of chronic thromboembolic pulmonary hypertension. N Engl J Med. 2013;369:319-29. DOI:10.1056/NEJMoa1209657.
26. Simonneau G, D'Armini AM, Ghofrani HA, et al. Riociguat for the treatment of chronic thromboembolic pulmonary hypertension: a long-term extension study (CHEST-2). Eur Respir J. 2015;45(5):1293-302. DOI:10.1183/09031936.00087114.
27. Delcroix M, Torbicki A, Gopalan D, et al. ERS Statement on Chronic Thromboembolic Pulmonary Hypertension. Eur Respir J. 2020 Dec 17;2002828. DOI:10.1183/13993003.02828-2020.
28. Wiedenroth CB, Ghofrani HA, Miriam SD, et al. Sequential treatment with riociguat and balloon pulmonary angioplasty for patients with inoperable chronic thromboembolic pulmonary hypertension. Pulmonary Circulation. 2018;8(3):1-7. DOI:10.1177/2045894018783996.
29. J. Ueda et al. P2597. Riociguat as a bridge therapy for balloon pulmonary angioplasty in patients with severe chronic thromboembolic pulmonary hypertension. Eur Heart J. 2017;38(suppl_1):ehx502.P2597. DOI:10.1093/eurheartj/ehx502.P2597.
30. Kawakami T, Matsubara H, Abe K, et al. Multicentre randomised controlled trial of balloon pulmonary angioplasty and riociguat in patients with chronic thromboembolic pulmonary hypertension: protocol for the MR BPA study. BMJ Open. 2020;10(2):e028831. DOI:10.1136/bmjopen-2018-028831.
31. Danilov NM, Matchin YuG, Martynyuk TV, et al. Transluminal balloon angioplasty of pulmonary arteries in patients with inoperable chronic thromboembolic pulmonary hypertension (first experience in Russia). Consilium Medicum. 2015;10:61-6 (In Russ.) [Данилов Н.М., Матчин Ю.Г., Мартынюк Т.В. и др. Транслюминальная баллонная ангиопластика легочных артерий у больных с неоперабельной хронической тромбоэмболической легочной гипертензией (первый опыт в России). Consilium Medicum. 2015;10:61-6]. DOI:10.24022/0236-2791-2020-62-4-334-344.
32. Inami T, Kataoka M, Shimura N, et al. Pulmonary Edema Predictive Scoring Index (PEPSI), a new index to predict risk of reperfusion pulmonary edema and improvement of hemodynamics in percutaneous transluminal pulmonary angioplasty. JACC Cardiovasc Interv. 2013;6(7):725-36. DOI:10.1016/j.jcin.2013.03.009.
33. Inami T, Kataoka M, Shimura N, et al. Pressure-wire-guided percutaneous transluminal pulmonary angioplasty a breakthrough in Catheter-Interventional therapy for chronic thromboembolic pulmonary hypertension. JACC Cardiovasc Interv. 2014;7(11):1297-306. DOI:10.1016/j.jcin.2014.06.010.
34. Ogo T. Balloon pulmonary angioplasty for inoperable chronic thromboembolic pulmonary hypertension. Current Opinion in Pulmonary Medicine. 2015;21(5):425-31. DOI:10.1097/MCP.0000000000000188.
35. Shimokawahara H, Nagayoshi S, Ogawa A, Matsubara H Continual Improvement in Pressure Gradient at the Lesion after Balloon Pulmonary Angioplasty for Chronic Thromboembolic Pulmonary Hypertension. Can J Cardiol 2021;S0828-282X(21)00158-6. DOI:10.1016/j.cjca.2021.03.009.
36. Lang IM, Madani MM. Update on chronic thromboembolic pulmonary hypertension. Circ Cardiovasc Interv. 2014;130(6):508-18. DOI:10.1161/CIRCULATIONAHA.114.009309.
37. Dimopoulos K, Kempny A, Alonso-Gonzalez R, et al. Percutaneous transluminal pulmonary angioplasty for the treatment of chronic thromboembolic pulmonary hypertension: challenges and future direction. Int J Cardiol. 2015;187:401-3. DOI:10.1016/j.ijcard.2015.03.361.
38. Sugimura K, Fukumoto Y, Satoh K, et al. Percutaneous transluminal pulmonary angioplasty markedly improves pulmonary hemodynamics and long-term prognosis in patients with chronic thromboembolic pulmonary hypertension. Circ J. 2012;(76):485-8. DOI:10.1253/circj.cj-11-1217.
39. Minatsuki S, Kiyosue A, Kodera S, et al. Effectiveness of balloon pulmonary angioplasty in patients with inoperable chronic thromboembolic pulmonary hypertension despite having lesion types suitable for surgical treatment. Journal of Cardiology. 2020;75(2):182-8. DOI:10.1016/j.jjcc.2019.07.006.
40. Mayer E, Jenkins D, Lindner J, et al. Surgical management and outcome of patients with chronic thromboembolic pulmonary hypertension: results from an international prospective registry. J Thorac Cardiovasc Surg. 2011;(141):702-10. DOI:10.1016/j.jtcvs.2010.11.024.
41. Marukyan NV, Simakova MA, Moiseeva OM, et al. Method of balloon angioplasty of the branches of the pulmonary artery in patients with chronic thromboembolic pulmonary hypertension. Patent No. 2716455, 11.03.2020, application No. 2019125445 dated 27.05.2019 (In Russ.) [Марукян Н.В., Симакова М.А., Моисеева О.М., и др. Способ баллонной ангиопластики ветвей легочной артерии у пациентов с хронической тромбоэмболической легочной гипертензией. Патент № 2716455, выдан 11.03.2020, заявка № 2019125445 от 27.05.2019].

About the Authors / Сведения об авторах:
Марукян Нарек Вачаганович *[Narek V. Marukyan]*
ORCID 0000-0003-0736-6278
Симакова Мария Александровна *[Maria A. Simakova]*
eLibrary SPIN 3841-6593, ORCID 0000-0001-9478-1941
Зубарев Дмитрий Дмитриевич *[Dmitri D. Zubarev]*
ORCID 0000-0002-2726-7632
Моисеева Ольга Михайловна *[Olga M. Moiseeva]*
eLibrary SPIN 1492-3900, ORCID 0000-0002-7817-3847