Двустворчатый аортальный клапан: морфология, клиника, диагностика, осложнения

Трисветова Е.Л.*

Белорусский государственный медицинский университет, Минск, Республика Беларусь

Двустворчатый аортальный клапан относится к распространенным (0,5-2% населения) врожденным порокам сердца, протекающим в течение жизни бессимптомно, с дисфункцией клапана и/или с аортопатией (патия - от греч. pathos, болезнь), проявляющейся расширением, аневризмой или диссекцией сосуда. Патогенез образования двустворчатого клапана неизвестен, отмечают генетический компонент, поскольку порок развивается как спорадический, семейный, в сочетании с другими врожденными пороками сердца и при наследственных нарушениях соединительной ткани. Морфогенетические исследования свидетельствуют, что разные фенотипы двустворчатого аортального клапана могут рассматриваться как этиологически неодинаковые заболевания, с дисфункцией клапана или дисфункцией клапана и аортопатией. Поражение аорты отличается фенотипической гетерогенностью, обусловленной генетическими или гемодинамическими особенностями. Исследователи обсуждают связь между фенотипом двустворчатого аортального клапана и аортопатией для прогнозирования течения заболевания и выбора оптимальной методики оперативного лечения. Диагностика порока сердца основывается на результатах эхокардиографического исследования, магнитно-резонансной томографии. Оперативное лечение выполняют при значительных гемодинамических нарушениях, формирующихся в результате недостаточности или стеноза аортального клапана, в случаях инфекционного эндокардита, риск которого высок, а также при аневризме или диссекции аорты.

Ключевые слова: двустворчатый аортальный клапан, фенотипы, генетика, аортопатия, диагностика, осложнения.

Для цитирования: Трисветова Е.Л. Двустворчатый аортальный клапан: морфология, клиника, диагностика, осложнения. *Рациональная Фармакотерапия в Кардиологии* 2021;17(1):111-118. DOI:10.20996/1819-6446-2021-02-05.

Bicuspid Aortic Valve: Morphology, Clinic, Diagnosis, Complications

Trysvetava Y.L.*

Belarusian State Medical University, Minsk, Republic of Belarus

Bicuspid aortic valve refers to common (0.5-2% of the population) congenital heart defects that are asymptomatic throughout life, with valve dysfunction and/or aortopathy (pathia- from Greek pathos disease), manifested by expansion, aneurysm or dissection of the vessel. The pathogenesis of the formation of a bicuspid valve is unknown, a genetic component is noted, since the defect develops as sporadic, familial, in combination with other congenital heart defects and with hereditary connective tissue disorders. Morphogenetic studies suggest that different phenotypes of bicuspid aortic valve can be considered as etiologically different diseases, with valve dysfunction or valve dysfunction and aortopathy. Aortic lesion is characterized by phenotypic heterogeneity due to genetic or hemodynamic features. Researchers are discussing the relationship between the phenotype of the bicuspid aortic valve and aortopathy to predict the course of the disease and select the optimal surgical treatment technique. Diagnosis of heart disease is based on the results of an echocardiographic study, magnetic resonance imaging. Surgical treatment is performed for significant hemodynamic disturbances resulting from insufficiency or stenosis of the aortic valve, in cases of infective endocarditis, the risk of which is high, with aneurysm or aortic dissection.

Key words: bicuspid aortic valve, phenotypes, genetics, aortopathy, diagnosis, complications.

For citation: Trysvetava Y.L. Bicuspid Aortic Valve: Morphology, Clinic, Diagnosis, Complications. *Rational Pharmacotherapy in Cardiology* 2021;17(1):111-118. DOI:10.20996/1819-6446-2021-02-05.

*Corresponding Author (Автор, ответственный за переписку): trisvet-47@mail.ru

Введение

До недавнего времени врожденный порок сердца – двустворчатый аортальный клапан (ДАК) – в случае отсутствия гемодинамических нарушений рассматривали как малую аномалию, не влияющую на качество и прогноз жизни человека. Достижения в области молекулярной генетики, современные клинические проспективные наблюдения, развитие технологий, визуализирующих интимные структуры сердца, результаты гистологических исследований биоптатов оперированных сердец изменили представление о заболевании. Помимо гемодинамических расстройств, возникающих в результате сужения аортального отверстия или недостаточности аортального клапана, внезапной сердечной смерти, кисты сердца формируется ассоциированная с ДАК аортопатия с прогрессирующим расширением, аневризмой, диссекцией сосуда. В настоящее время ДАК рассматривают как фенотипически гетерогенный порок развития со значительной вариабельностью паттернов слияния створок. Хирургическое лечение ДАК относится к эффективным способам коррекции гемодинамических нарушений клапанного порока, вместе с тем после радикального лечения сохраняются и прогрессируют структурные нарушения внеклеточного матрикса миокарда и аорты, обусловленные генетическими нарушениями. Современное представление о патологических нарушениях, генетике,

Received/Поступила: 22.03.2020
Accepted/Принята в печать: 21.04.2020

биологических маркерах прогрессирования ДАК позволит обосновать рациональный поход к выбору методов лечения.

Распространенность

Врожденные пороки сердца относятся к самым распространенным порокам развития у людей. За десятилетний период (2000-2010 гг.), благодаря совершенствованию методов диагностики, выявляемость врожденных пороков сердца увеличилась на 11% у детей и на 50% – у взрослых [1,2].

Распространенность ДАК составляет 0,5-2% в популяции, отмечено, что порок встречается в 3 раза чаще у мужчин по сравнению с женщинами [3,4]. В исследовании W.K.F. Kong и соавт. среди 1347 пациентов с ДАК 71,4% составили мужчины и 28,6% – женщины. Авторы не отметили различий у мужчин и женщин в факторах риска развития сердечно-сосудистых заболеваний, фенотипа ДАК, частоты сохраненной функции клапана, диссекции аорты и инфекционного эндокардита.

Эмбриогенез и анатомия

Окончательное развитие структур сердца плода человека происходит к 8-й нед внутриутробного развития. Полулунные клапаны формируются из мезенхимальной ткани артериального ствола в процессе его окончательного разделения на аортальный и легочный ствол. Основные выпячивания ствола – эндотелиальные бугорки, один из каждой пары предназначен для каналов аорты и легочной артерии. Из второго бугорка развиваются левая и правая створки (коронарные) аортального клапана, а формирование третьей створки происходит из бугорка стенки аорты [5,6].

Аортальные клапаны имеют двойное происхождение: сторона, обращенная к синусам, развивается из соединительной ткани фиброзного кольца и покрыта эндотелием, а желудочковая – из эндокарда.

Двустворчатый клапан состоит из двух симметричных створок приблизительно одинакового размера, или одна из створок больше другой. Большая створка имеет центральный шов или гребень, возникающий в результате слияния комиссур. В неосложненных случаях при тонких и гибких створках большая створка пролабирует во время диастолы желудочков. По мнению исследователей морфологические особенности ДАК влияют на развитие ассоциированных состояний [2,5,7]. Согласно классификации H.H. Sievers и соавт. выделяют три типа ДАК (рис. 1) [8].

Слияние правой (R) и левой (L) коронарной створки выявляют часто (88%), при этом, по мнению некоторых исследователей, такой тип ассоциирован с коарктацией аорты [8,9]. Слияние правой коронарной и не коронарной (N) створки встречается реже (15%) и сопровождается аортальным стенозом и/или аортальной недостаточностью, слияние левой и не коронарной створки выявляют в 3% случаев [8,10]. Предполагают, что наиболее частые варианты слияния створок

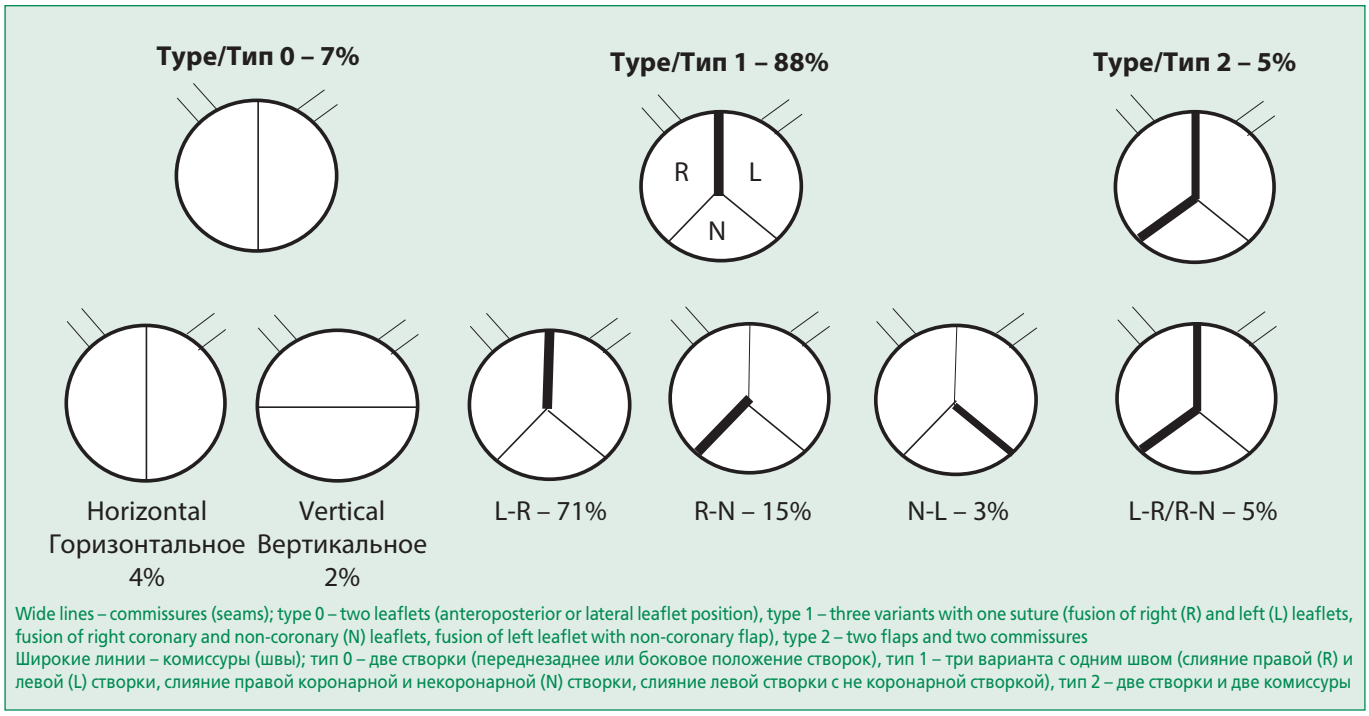

Wide lines – commissures (seams); type 0 – two leaflets (anteroposterior or lateral leaflet position), type 1 – three variants with one suture (fusion of right (R) and left (L) leaflets, fusion of right coronary and non-coronary (N) leaflets, fusion of left leaflet with non-coronary flap), type 2 – two flaps and two commissures
Широкие линии – комиссуры (швы); тип 0 – две створки (переднезаднее или боковое положение створок), тип 1 – три варианта с одним швом (слияние правой (R) и левой (L) створки, слияние правой коронарной и некоронарной (N) створки, слияние левой створки с не коронарной створкой), тип 2 – две створки и две комиссуры

Figure 1. Diagram of a bicuspid aortic valve, according to the classification of H.H. Sievers et al., with subcategories
Рисунок 1. Схема двустворчатого аортального клапана согласно классификации H.H.Sievers и соавт., с подкатегориями

типа 1 (L-R и R-N) развиваются на разных стадиях эмбрионального развития вследствие влияния неодинаковых факторов и являются самостоятельными по этиологии состояниями [2,5].

Патогенез

Точный патогенез образования двустворчатого аортального клапана полностью не изучен, известно, что в эмбриональном периоде происходит патологическое слияние створок под влиянием инициирующих факторов. Считают, что существует генетический компонент в формировании двустворчатого аортального клапана, доказательством служит связь с врожденными пороками сердца и наследственными нарушениями соединительной ткани [9].

ДАК встречается изолированно в виде единственной структурной патологии сердца (несиндромный) или в сочетании с другими пороками, либо как проявление синдромов наследственных нарушений соединительной ткани (синдромный) (табл. 1).

В исследовании I. Malčić и соавт. отмечено, что 11-летнее ретроспективное наблюдение за детьми (n=229) показало значительные гемодинамические изменения, обусловленные ДАК, и частое сочетание с другими структурными нарушениями сердца [11]. Наиболее распространенный порок, ассоциированный с ДАК – коарктация аорты (32,6% случаев), реже диагностировали стеноз или недостаточность аортального клапана, расширение восходящей аорты, гипоплазию левого сердца и синдром Шона. В большинстве случаев дисфункция аортального клапана включала сочетание аортального стеноза и недостаточности (20,3%) или изолированный аортальный стеноз с расширением восходящей аорты (14,7%). Гемодинамические нарушения при аортальном стенозе появлялись и прогрессировали в детском возрасте, что обусловило кардиохирургические вмешательства. Дилатацию восходящей аорты у детей с ДАК и другими ассоциированными аномалиями диагностировали в 33,2% случаев. Авторы посчитали правомочным использование термина «клапанная аортопатия» и рекомендовали включать ДАК в перечень врожденных пороков сердца при эпидемиологических исследованиях у детей.

Существует несколько гипотез, объясняющих формирование осложнений при ДАК [10,12,13]. К основным причинам появления осложнений относят молекулярно-генетические особенности, вследствие которых изменяется структура тканей створок, стенок аорты, и гемодинамические нарушения, возникающие в результате изменения тока крови при разных фенотипах ДАК [14]. Исследователи отметили, что при асимметрии створок аортального клапана или переднезаднем положении створок чаще развивается стеноз аорты [12]. Формирование ДАК возможно в результате генетических дефектов кодирования эндотелиальной синтазы оксида азота, при которых механическое напряжение и активация окислительных процессов усиливает остеогенез и процессы кальцификации клапана [13,15]. Дегенерацию стенок аорты связывают с повышением уровня металлопротеиназ (ММП) внеклеточного матрикса [11].

E. Girdauskas и соавт. в проспективном исследовании 172 пациентов (71% мужчин, 59±10 лет) с ДАК, перенесших протезирование аортального клапана из-за аортального стеноза или недостаточности, оценивал функциональный фенотип ДАК [16]. По результатам логистической регрессии выявили связь аортальной недостаточности с индексированным диаметром аорты, превышающим 22 мм/м2 (отношение шансов 4,7; p=0,007). Авторы подтвердили зависимость аортопатии от фенотипа ДАК, отметив, что и в предыдущих исследованиях результаты указывали на то, что при

Table 1. Association of a bicuspid aortic valve with other cardiovascular diseases [adapted from 12,27]
Таблица 1. Ассоциация ДАК с другими сердечно-сосудистыми заболеваниями [адаптировано из 12,27]

Патология	Частота ДАК	Комментарии
Коарктация аорты	50%	Повышает риск аортальных осложнений
Синдром Turner	30%	–
Надклапанный аортальный стеноз	30%	Часто является проявлением синдрома Вильямса
Открытый артериальный проток	Обычная для патологии	Диагностируют в раннем или позднем детском возрасте
Аневризма синуса Вальсальвы	15-20%	Часто бессимптомное течение
Синдром Лоиса-Дитца	2,5-17%	–
Дефект межжелудочковой перегородки	30%	Приводит к тяжелой аортальной недостаточности
Синдром Шона	60-85%	Развивается обструкция выходного отдела левого желудочка
Удлинение/пролапс передней створки митрального клапана	Обычная для патологии	Часто при наличии аортальной регургитации при ДАК
Аневризма восходящей аорты	Обычная для патологии	–

ДАК – двустворчатый аортальный клапан

ДАК аортальная недостаточность встречается чаще у молодых мужчин, и риск расслоения аорты у них в 10 раз выше в случае оперативного лечения дисфункции клапана без протезирования аорты по сравнению с пациентами с ДАК с аортальным стенозом [17].

Генетика

Семейная кластеризация ДАК, выявленная многими исследователями, явилась обоснованием представления генетических факторов как основных в формировании и прогрессировании порока и ассоциированных осложнений. Вместе с тем до настоящего времени не существует единого мнения о конкретном гене, определение которого объяснило бы наследование порока сердца. Предполагают, что в патогенезе ДАК, спорадическом и семейном варианте участвуют многие дискретные гены.

В каталоге генов и генных болезней (OMIM) описано два варианта ДАК с отличающейся клинической картиной. Болезнь аортального клапана 1 (OMIM#109730) представлена как заболевание с аутосомно-доминантным наследованием, ген/локус *NOTCH1* на хромосоме 9q34.3. В клинической картине, помимо двустворчатого аортального клапана, отмечена кальцификация аорты, аневризма восходящей аорты, редко – митральный стеноз или атрезия митрального клапана, дефект межжелудочковой перегородки, гипоплазия левого желудочка, двойное устье правого желудочка.

Болезнь аортального клапана 2 (OMIM#614823) наследуется по аутосомно-доминантному типу, ген/локус *SMAD6* на хромосоме 15q22.31. К клиническим признакам относят двустворчатый аортальный клапан, стеноз аортального клапана, коарктацию, кальцификацию и аневризму аорты. Известно участие других генов, встречающихся при ДАК.

Генетическими нарушениями объясняют изменения структуры и соотношения компонентов внеклеточного матрикса соединительной ткани, белков, участвующих в некоторых сигнальных путях, регулирующих клеточные процессы (пролиферация, апоптоз) в тканях сердца [4,10].

Морфогенетические исследования показали, что разные фенотипы ДАК развиваются на разных эмбриональных стадиях, в связи с чем могут рассматриваться как этиологически неодинаковые заболевания, с характерной для одних дисфункцией клапана, для других – дисфункцией клапана и аортопатией [13].

При синдромном ДАК на скорость прогрессирования и развития осложнений влияют характерные морфологические и функциональные (гемодинамические) нарушения, обусловленные комбинацией с другими пороками сердца или патологическими клиническими изменениями самого синдрома наследственных нарушений соединительной ткани.

Двустворчатый аортальный клапан и аортопатия

В случае ассоциированной с ДАК аортопатии отмечают высокую частоту формирования аневризмы, диссекции грудной аорты и, вследствие того, смертности [2,18].

Аортопатия у пациентов с ДАК отличается фенотипической гетерогенностью изменений, обусловленных генетическими и/или гемодинамическими особенностями. Расширение сосуда происходит в корне, проксимальной части, дуге или в его нескольких частях. Так, в исследованиях H.I. Michelena и соавт. надкоронарную аневризму восходящей аорты наблюдали у 63,8%, марфаноидного типа (корень аорты на уровне синусов Вальсальвы) – у 11,2%, тубулярного типа – у 25% пациентов с ДАК [2]. Известно несколько классификаций фенотипов аортопатии при ДАК, потенциальную прогностическую ценность показала основанная на изучении результатов эхокардиографического исследования 696 пациентов в возрасте 48±16 лет система выделения двух вариантов: фенотипа с расширением корня и фенотипа с расширением восходящей аорты, [19]. Исследователи отметили, что при прогрессировании патологического процесса к расширению корня аорты присоединяется расширение восходящей аорты.

Риск развития аневризмы аорты у 20-30% пациентов с ДАК возникает в течение 9-25 лет и в 80 раз превышает популяционный [2]. Частота аневризмы грудной аорты при ДАК вариативная: по данным исследователей встречается в 35-80% случаев [5,20]. В отличие от формирования аневризмы восходящей аорты у пациентов с трехстворчатым аортальным клапаном при ДАК дилатация или аневризма аорты начинается в более молодом возрасте и прогрессирует быстрее [20,21]. По данным D. Oladokun и соавт. скорость расширения диаметра грудной аорты при ДАК составляет 0,4 мм/год по сравнению с 0,2 мм/год у пациентов с трехстворчатым аортальным клапаном [22]. Известно, что у детей с ДАК показатели ширины аорты, не достигая размеров аневризмы, выше при рождении по сравнению с детьми с трехстворчатым аортальным клапаном [4].

Расширение или аневризма грудной аорты (часто на уровне синусов Вальсальвы) с быстрым прогрессированием процесса является одним из двух основных клинических признаков синдрома Марфана. При сравнении расширения восходящей аорты у пациентов с ДАК или с синдромом Марфана выявлены сопоставимые средние значения (0,42 и 0,49 мм/год соответственно), вместе с тем распределение по локализации процесса значительно отличалось. При ДАК частота расширения в середине восходящей аорты в 2 раза выше по сравнению с расширением аорты на

уровне синусов Вальсальвы, для синдрома Марфана характерно расширение на уровне корня аорты – синусов Вальсальвы [22,23]. При ДАК дилатация или аневризма на уровне синусов Вальсальвы является наиболее «злокачественной», быстро прогрессирующей аортопатией [24,25].

Связь между фенотипом ДАК и аортопатией показана в исследовании H.H. Sievers и соавт.: при недостаточности аортального клапана и дилатации корня аорты часто встречался ДАК типа 0 и R-N типа 1; при дилатации корня и восходящей аорты – ДАК типа 1. При стенозе аортального клапана наблюдали чаще дилатацию восходящей аорты и ДАК типа 0 и L-R типа 1. Комбинированные нарушения гемодинамики (стеноз и недостаточность аортального клапана) ассоциировались с дилатацией восходящей аорты и корня и ДАК типа 2 [24].

Вместе с тем прогнозирование осложнений, обусловленных аортопатией, представляет сложную задачу. Эксцентричный трансклапанный поток крови с неодинаковой направленностью при разных фенотипах ДАК влияет как фактор, вызывающий расширение разных отделов восходящей аорты. Мета-анализ исследований, изучавших морфологию ДАК и размеры аорты, выполненный в 2018 г. D. Miskowiec и соавт., показал связь фенотипа ДАК R-L с большим размером аорты на уровне синусов Вальсальвы по сравнению с фенотипом ДАК R-N, при этом различия не зависели от степени дисфункции аортального клапана, возраста и пола [26].

Расслоение грудной аорты встречается часто у пациентов с ДАК по сравнению с людьми с трехстворчатым аортальным клапаном. По результатам ретроспективного анализа данных 416 пациентов с ДАК авторы обнаружили диссекцию аорты в 3 случаях на 100000 пациенто-лет, что свидетельствовало о повышении показателя в 8 раз по сравнению с популяционным [2]. E. Girdauskas и соавт. сообщили о повышении в 10 раз риска развития диссекции аорты у пациентов с ДАК при недостаточности аортального клапана по сравнению с пациентами с аортальным стенозом [15]. Несмотря на хирургическое лечение аортальной недостаточности (протезирование ДАК), риск диссекции аорты составляет 1% в течение 15 лет наблюдения после операции [27].

В настоящее время на основании результатов хирургического лечения аортальных пороков сердца отмечено, что в большинстве случаев порок (стеноз или недостаточность) обусловлен наличием ДАК [28]. Roberts W.C. и соавт. в одноцентровом исследовании с анализом случаев оперативного лечения за 11 лет по поводу аортального стеноза или аортальной недостаточности показали, что 50% операций у пациентов старше 50 лет выполнено при ДАК [29]. Оперативное лечение по поводу аневризмы аорты у пациентов с ДАК по сравнению с пациентами с трехстворчатым аортальным клапаном выполняют при меньшем диаметре аорты (4,6 см против 4,9 см соответственно), с большей скоростью прогрессирования расширения сосуда в течение года (1,9 мм против 1,3 мм соответственно), в более молодом возрасте (48,9 лет против 63,1 года соответственно) [27,30].

Медикаментозное лечение при аортопатии, ассоциированной с ДАК, не разработано. В случае ассоциированной артериальной гипертензии показано назначение бета-адреноблокаторов и блокаторов рецепторов ангиотензина II, вместе с тем отсутствуют доказательства их эффективности в предотвращении осложнений при ДАК с аортопатией [27].

Гистологические исследования при ДАК с аортопатией

Осложнения, возникающие при аортопатии у пациентов с ДАК, вызваны изменениями строения внеклеточного матрикса стенок аорты. Выявлены нарушения в виде кистозной дегенерации медиального слоя сосуда, наличие тонких фрагментированных волокон эластина, снижение содержания фибриллина 1 и снижение содержания коллагена типа I и III.

Деградация внеклеточного матрикса регулируется MMP и их специфическими тканевыми ингибиторами (TIMP), которые секретируются гладкомышечными клетками сосудов, фибробластами и эндотелием. В исследованиях тканей сосуда при ДАК с аортопатией отмечена повышенная активность MMP-1, MMP-2, MMP-9, MMP-12 и MMP-14 [31]. Wang Y. и соавт. в исследованиях 2016 г. показали, что основным циркулирующим молекулярным медиатором при дилатации аорты у пациентов с ДАК является MMP-2 [32].

Так же, как и MMP, экспрессия TIMP контролирует ремоделирование тканей в физиологических условиях, поддерживая физиологический метаболизм внеклеточного матрикса. У пациентов с ДАК и аортопатией наблюдали повышение уровня TIMP-1, TIMP-2 и TIMP-4, связанных с аортопатией при ДАК [31,33]. Изменение активности и соотношения MMP и TIMP обуславливают апоптоз и дегенерацию тканей стенок аорты с потерей эластичности, прогрессирование расширения сосуда, формирование аневризм.

Помимо деградации внеклеточного матрикса, при аортопатии у пациентов с ДАК исследователи отмечают уменьшение количества и изменение фенотипа гладкомышечных клеток, повышение чувствительности к окислительному стрессу, изменение свойств эластиновых волокон [26,34].

Измененная структура внеклеточного матрикса вызывает нарушения свойств стенки аорты. По результатам магнитно-резонансной томографии более высокие

показатели жесткости аорты и скорости пульсовой волны характерны для пациентов с расширением аорты и фенотипом двустворчатого клапана R-N по сравнению со здоровыми и типом слияния створок R-L [35,36].

Сложность гистопатологических изменений очевидна, вместе с тем неизвестны конкретные молекулярно-генетические нарушения, которые являются уникальными для заболевания.

Двустворчатый аортальный клапан и вальвулопатия (аортальный стеноз, аортальная недостаточность, инфекционный эндокардит)

Наиболее распространенными осложнениями ДАК являются недостаточность, стеноз и кальцификация створок, последняя развивается между пятым и седьмым десятилетием жизни, с одинаковой частотой у мужчин и женщин. По результатам морфологических исследований аортальная недостаточность (10-15% случаев) встречается часто у мужчин молодого возраста [31]. Развитие аортального стеноза диагностируют одинаково часто у мужчин и женщин при различных фенотипах аортопатии.

Evangelista A. и соавт., наблюдая результаты клинического и эхокардиографического исследования 852 пациентов с ДАК, отметили, что аортальная регургитация (выявлена в 23% случаев) зависела от пола (мужской), наличия пролапса створок клапана, в то же время аортальный стеноз (выявлен в 22% случаев) – от фенотипа ДАК R-N типа 1, возраста, дислипидемии и курения [37]. Расширение восходящей аорты диагностировали в 72,9% случаев, независимо от фенотипа ДАК и клапанной дисфункции. Расширение корня аорты (у 34% пациентов) часто встречалось у мужчин и при наличии аортальной регургитации, редко – при стенозе аорты и фенотипе ДАК R-N типа 1.

Пациенты с ДАК относятся к группе высокого риска развития инфекционного эндокардита. Инфекционный эндокардит встречается у 2% пациентов с ДАК и часто (по сравнению с трехстворчатым аортальным клапаном) осложняется формированием абсцесса клапана. Смертность при ДАК и инфекционном эндокардите невысокая, вероятно, в связи с тем, что пациентов оперируют в более молодом возрасте с меньшим числом сопутствующих заболеваний по сравнению с пациентами с трехстворчатым аортальным клапаном и инфекционным эндокардитом [38]. Для профилактики заболевания рекомендуют стандартную антибиотикопрофилактику перед процедурами, согласно рекомендациям по диагностике и лечению инфекционного эндокардита.

Сердечная недостаточность появляется в результате поздней диагностики ДАК и аортопатии, патологической внутрисердечной гемодинамики, снижения эластичности стенок аорты и, вследствие того, ремоделирования левого желудочка с развитием гипертрофии/дилатации, фиброза миокарда.

Диагностика

Несмотря на врожденный характер ДАК, в большинстве случаев сначала заболевание протекает бессимптомно, в связи с этим выявление молекулярно-биологических маркеров прогрессирования относится к важным задачам диагностики.

Экспрессия белков и микроРНК может быть потенциальным прогностическим биомаркером для прогнозирования аортопатии у пациентов с ДАК [2,13]. Исследования биомаркеров, участвующих в патологических процессах для ранней диагностики поражения аорты у пациентов с ДАК, немногочисленные, и необходимо продолжить изучение факторов, инициирующих формирование осложнений.

В клинике не синдромного ДАК без нарушения функции клапана отсутствуют патогномоничные признаки. В случае развития дисфункции клапана, стеноза или недостаточности появляются характерные клинические симптомы, обусловленные гемодинамическими регионарными нарушениями (часто – нарушениями коронарного или мозгового кровотока) или нарушениями внутрисердечного кровотока. При физикальном исследовании сердца определяют признаки гипертрофии и/или дилатации левого желудочка, появившиеся в результате стеноза и/или недостаточности аортального клапана. При расширении или аневризме грудной аорты дополнительных симптомов при обследовании пациента обычно не наблюдают.

Диагностика ДАК проводится при выполнении эхокардиографического исследования (трансторакального или чреспищеводного), магнитной резонансной томографии (МРТ) или компьютерной томографии. Трансторакальная эхокардиография обладает диагностической чувствительностью >70% и специфичностью >90% при ДАК и расширении/аневризме корня аорты [27,39]. Трудности идентификации типа ДАК возникают при кальцификации створок клапана и выявлении изменений восходящей аорты. В этих случаях применяют методы визуализации с высоким разрешением: МРТ сердца и аорты позволяет визуализировать структурные изменения и кровоток с трехмерным фазово-контрастным разрешением, описать характеристику потока с количественной оценкой напряжения сдвига на стенки аорты. Таким образом, появляется уникальная возможность характеризовать анатомические и гемодинамические изменения в восходящей аорте, оценить функциональные свойства и особенности кровотока в сосуде [40].

Необходимым исследованием при ДАК и аортопатии является коронароангиография, при которой

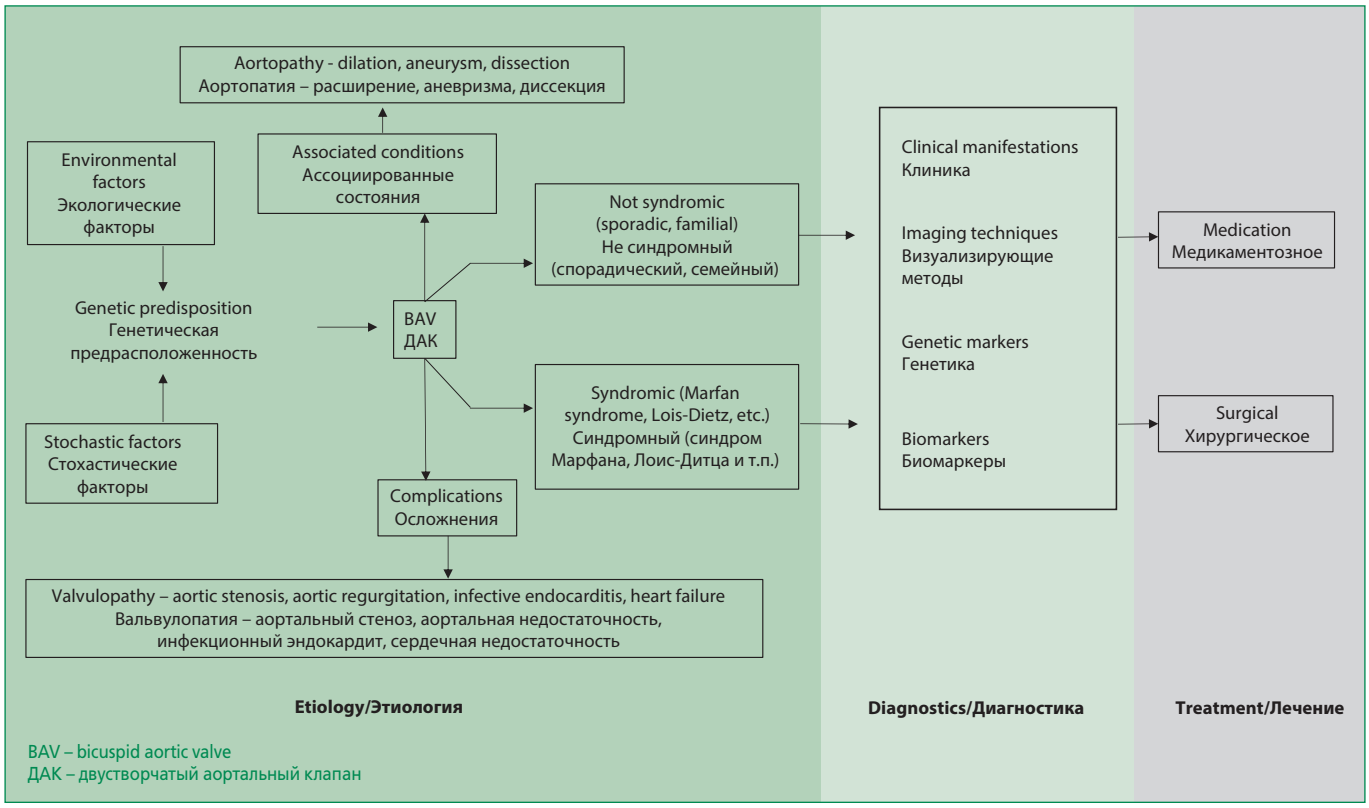

Figure 2. Diagram of etiological factors, diagnosis, treatment, complications and associated conditions in patients with a BAV

Рисунок 2. Схема этиологических факторов, диагностики, лечения, осложнений и ассоциированных состояний у пациентов с ДАК

выявляют особенности кровоснабжения сердца коронарными артериями. По мнению исследователей при ДАК обнаруживают доминирование левой коронарной артерии (29-56,8% случаев) в отличие от трехстворчатого аортального клапана, при котором в 90% случаев обнаруживают доминирование правой коронарной артерии [2].

К другим сосудистым особенностям относят изменения структуры сосудов головного мозга. Egbe A.C. и соавт. показали, что у пациентов часто (12,9%), преимущественно – у женщин с ДАК R-L типа 1 с коарктацией аорты повышен риск развития внутричерепной аневризмы [41].

Таким образом, к этиологическим причинам развития ДАК относятся генетические нарушения, возможные экологические и стохастические факторы, участвующие в формировании врожденного порока сердца (рис. 2). Для диагностики порока применяют визуализирующие, молекулярно-генетические методы исследования и определение биологических маркеров. Оценивая клиническую картину ДАК, необходимо учитывать наличие вальвулопатии, включающей стеноз, недостаточность аортального клапана и высокий риск развития инфекционного эндокардита. Аортопатия, ассоциированная с ДАК, проявляется расширением, аневризмой или диссекцией сосуда, что необходимо учитывать при выборе метода хирургического лечения.

Заключение

Современные методы исследования свидетельствуют о гетерогенности распространенного в популяции врожденного порока сердца – ДАК, фенотипы которого следует рассматривать как самостоятельные состояния, вызывающие неоднородную клинику и осложнения. Нередко ДАК выявляют у бессимптомных практически здоровых людей, состояние которых не требует медикаментозного и хирургического вмешательства. Вместе с тем высок риск прогрессирования заболевания с формированием стеноза, недостаточности, кальцификации клапана, присоединением инфекционного процесса и развитием эндокардита на фоне нарушений внутрисердечной гемодинамики. Оценку состояния стенок восходящей аорты, подверженных значительным изменениям у пациентов с ДАК, выполняют недостаточно часто, несмотря на распространенность аортопатии, и серьезные, порою смертельные, осложнения, возникающие в течение жизни пациента. Применение современных методов диагностики (визуализация сердца и аорты при помощи МРТ с высоким разреше-

нием) и использование молекулярно-генетического тестирования демонстрируют уникальную возможность в прогнозировании осложнений аортопатии по сравнению с рутинными методами.

Отношения и Деятельность: нет.
Relationships and Activities: none.

References / Литература

1. Marelli A.J., Ionescu-Ittu R., Makie A.S. et al. Lifetime prevalence of congenital heart disease in the general population from 2000 to 2010. Circulation. 2014;130(9):749-56. DOI:10.1161/CIRCULATIONAHA.113.008396.
2. Michelena H.I., Prakash S.K., della Corte A., et al. Bicuspid aortic valve: Identifying knowledge gaps and rising to the challenge from the international bicuspid aortic valve consortium (BAVCon). Circulation. 2014;129(5):2691-704. DOI:10.1161/CIRCULATIONAHA.113.007851.
3. Hoffman J.I., Kaplan S., Liberthson R.R. Prevalence of congenital heart disease. Am Heart J. 2004;147(3):425-39. DOI:10.1016/ j.ahj.2003.05.003.
4. Tutar E., Ekici F., Atalay S., et al. The prevalence of bicuspid aortic valve in newborns by echocardiographic screening. Am Heart J. 2005;150(3):513-15. DOI:10.1016/j.ahj.2004.10.036.
5. Kong W.K.F., Regeer M., Ng A.C., et al. Sex Differences in Phenotypes of Bicuspid Aortic Valve and Aortopathy: Insights From a Large Multicenter, International Registry. Circ Cardiovasc Imaging. 2017;10(3). pii: e005155. DOI:10.1161/CIRCIMAGING.116.005155.
6. Restivo A., Piacentini G., Placidi S., et al. Cardiac outflow tract: a review of some embryogenetic aspects of the conotruncal region of the heart. Anat Rec A Discov Mol Cell Evol Biol. 2006;288(9):936-43. DOI:10.1002/ar.a.20367.
7. Mikhailov S.S. Clinical anatomy of the heart. Moscow: Medicine; 1987 (In Russ.) [Михайлов С.С. Клиническая анатомия сердца. М.:Медицина;1987].
8. Sievers H.H., Schmidtke C.A. Classification system for the bicuspid aortic valve from 304 surgical specimens. J Thorac Cardiovasc Surg. 2007;133(5):1226-33. DOI:10.1016/j.jtcvs .2007.01.039.
9. Harris C., Croce B., Munkholm-Larsen S. Bicuspid aortic valve. Ann Cardiothorac Surg. 2017;6(6):721. DOI:10.21037/acs.2017.11.07.
10. Siu S.C., Silversides C.K. Bicuspid aortic valve disease. J Am Coll Cardiol. 2010;55(25):2789-800. DOI:10.1016/j.jacc.2009.12.068.
11. Malčić I., Grgat J., Kniewald H., et al. Bicuspid aortic valve and left ventricular outflow tract defects in children - syndrome of bicuspid aortopathy? Lijec Vjesn. 2015;137(9-10):267-75.
12. Braverman A.C., Beardslee M.A. The bicuspid aortic valve. In: Otto C.M., Bonow R.O., eds. Valvular heart disease: a companion to Braunwald's heart disease. 3rd ed. Philadelphia: Saunders/Elsevier; 2009: 169-86.
13. Freeze S.L., Landis B.J., Ware S.M., et al. Bicuspid Aortic Valve: a Review with Recommendations for Genetic Counseling. J Genet Couns. 2016;25(6):1171-78. DOI:10.1007/s10897-016-0002-6.
14. Fernández B., Duran A.C., Fernández-Gallego T., et al. Bicuspid aortic valves with different spatial orientations of the leaflets are distinct etiological entities. J Am Coll Cardiol. 2009;54(24):2312-18. DOI:10.1016/j.jacc.2009.07.044.
15. Shan S.Y., Higgins A., Desay M.Y. Bicuspid aortic valve: Basics and beyond. Cleve Clin J Med. 2018;85(10):779-84. DOI:10.3949/ccjm.85a.17069.
16. Girdauskas E., Routman M., Kusntrim D., et al. Morphologic and Functional Markers of Aortopathy in Patients with Bicuspid Aortic Valve Insufficiency Versus Stenosis. Ann Thorac Surg. 2017;103(1):49-57. DOI:10.1016/j.athoracsur.2016.05.085.
17. Girdauskas E., Rouman M., Disha K., et al. Aortic dissection after previous aortic valve replacement for bicuspid aortic valve disease. J Am Coll Cardiol. 2015;66(12):1409-11. DOI:10.1016/j.jacc.2015.07.022.
18. Verma S., Siu S.C. Aortic dilatation in patients with bicuspid aortic valve. N Engl J Med. 2014;370(20):1920-9. DOI:10.1056/NEJMra1207059.
19. Della Corte A., Bancone C., Dialetto G., et al. The ascending aorta with bicuspid aortic valve: a phenotypic classification with potential prognostic significance. Eur J Cardiothorac Surg. 2014;46(2):240-7. discussion 247. DOI:10.1093/ejcts/ezt621.
20. Jackson V., Petrini J., Caidahl K., et al. Bicuspid aortic valve leaflet morphology in relation to aortic root morphology: a study of 300 patients undergoing open-heart surgery. Eur J Cardiothorac Surg. 2011;40(3):e118-e124. DOI:10.1016/j.ejcts.2011.04.014.
21. Fazel S.S., Mallidi H.R., Lee R.S., et al., The aortopathy of bicuspid aortic valve disease has distinctive patterns and usually involves the transverse aortic arch, J Thorac Cardiovasc Surg. 2008;135(4):901-7. DOI:10.1016/j. jtcvs.2008.01.022.
22. Oladokun D., Patterson B.O., Sobocinski J., et al., Systematic review of the growth rates and influencing factors in thoracic aortic aneurysms. Eur J Vasc Endovasc Surg. 2016;51(5):674-81. DOI:10.1016/j.ejvs.2016.01.017.
23. Detaint D., Michelena H.I., Nkomo V.T., et al. Aortic dilatation patterns and rates in adults with bicuspid aortic valves: A comparative study with Marfan syndrome and degenerative aortopathy. Heart. 2014;100(2):126-34. DOI:10.1136/heartjnl-2013-304920.
24. Sievers H.H., Stierle U., Hachmann R.M., et al. New insights in the association between bicuspid aortic valve phenotype, aortic configuration and valve haemodynamics. Eur J Cardiothorac Surg. 2016;49(2):439-46. DOI:10.1093/ejcts/ezv087.
25. Etz C.D., von Aspern K., Hoyer A., et al. Acute type A aortic dissection: characteristics and outcomes comparing patients with bicuspid versus tricuspid aortic valve. Eur J Cardiothorac Surg. 2015;48(1):142-50. DOI:10.1093/ejcts/ezu388.
26. Miskowiec D., Lipiec P., Szymczyk E., et al. Bicuspid aortic valve morphology and its impact on aortic diameters-A systematic review with meta-analysis and meta-regression. Echocardiography. 2018;35(5):667-77. DOI:10.1111/echo.13818.
27. Borger M.A., Fedak P.W.M., Stephens E.H., et al. The American Association for Thoracic Surgery consensus guidelines on bicuspid aortic valverelated aortopathy: Full online-only version. J Thorac Cardiovasc Surg. 2018;156(2):e41-e74. DOI:10.1016/jtcvs.2018.02.115.
28. Dzemeshkevich S.L., Stevenson L.U., Alexi-Meskhishvili V.V. Diseases of the aortic valve (function, diagnosis, treatment). Moscow: GEOTAR-MED; 2004 (In Russ.) [Дземешкевич С. Л., Стивенсон Л. У., Алекси-Месхишвили В. В. Болезни аортального клапана (функция, диагностика, лечение). М.: ГЭОТАР-МЕД; 2004].
29. Roberts W.C., Ko J.M. Frequency by decades of unicuspid, bicuspid, and tricuspid aortic valves in adults having isolated aortic valve replacement for aortic stenosis, with or without associated aortic regurgitation. Circulation. 2005;111(7):920-5. DOI:10.1161/01.CIR.0000155623748408.C5.
30. Davies R.R., Kaple R.K., Mandapati D., et al. Natural history of ascending aortic aneurysms in the setting of an unreplaced bicuspid aortic valve. Ann Thorac Surg. 2007;83(4):1338-44. DOI:10.1016/j.athoracsur.2006.10.074.
31. Wilton E., Bland M., Thompson M., et al. Matrix metalloproteinase expression in the ascending aorta and aortic valve. Interact Cardiovasc Thorac Surg. 2008;7(1):37-40. DOI:10.1510/icvts.2007.163311.
32. Wang Y., Wu B., Dong L., et al. Circulating matrix metalloproteinase patterns in association with aortic dilatation in bicuspid aortic valve patients with isolated severe aortic stenosis. Heart Vessels. 2016;31(2):189-97. DOI:10.1007/s00380-014-0593-5.
33. Sophocleous E., Milano E.G., Pontecorboli G. et al. Enlightening the Association between Bicuspid Aortic Valve and Aortopathy. J Cardiovasc Dev Dis. 2018;5(2): pii:E21. DOI:10.3390/jcdd5020021.
34. Sabet H.Y., Edwards W.D., Tazelaar H.D., et al. Congenitally bicuspid aortic valves: a surgical pathology study of 542 cases (1991 through 1996) and a literature review of 2,715 additional cases. Mayo Clin Proc. 1999;74(1):14-26. DOI:10.4065/74.1.14.
35. Boonyasirinant T., Rajiah P., Flamm S.D. Abnormal aortic stiffness in patients with bicuspid aortic valve: phenotypic variation determined by magnetic resonance imaging. Int J Cardiovasc Imaging. 2018; 35(1):133-41. DOI:10.1007/s10554-018-1433-y.
36. Singh A., Horsfield M.A., Bekele S., et al. Aortic stiffness in aortic stenosis assessed by cardiovascular MRI: a comparison between bicuspid and tricuspid valves. Eur Radiol. 2019;29(5):2340-49. DOI:10.1007/s00330-018-5775-6.
37. Evangelista A., Gallego P., Calvo-Iglesias F. et al. Anatomical and clinical predictors of valve dysfunction and aortic dilation in bicuspid aortic valve disease. Heart. 2018;104(7):566-73. DOI:10.1136/heartjnl-2017-311560.
38. Tribouilloy C., Rusinaru D., Sorel C., et al. Clinical characteristics and outcome of infective endocarditis in adults with bicuspid aortic valves: a multicentre observational study. Heart. 2010;96(21):1723-29. DOI:10.1136/hrt.2009.189050.
39. Chan K.L., Stinson W.A., Veinot J.P. Reliability of transthoracic echocardiography in the assessment of aortic valve morphology: pathological correlation in 178 patients. Can J Cardiol. 1999;15(1):48-52.
40. Donato Aquaro G., Ait-Ali L., Basso M.L., et al. Elastic properties of aortic wall in patients with bicuspid aortic valve by magnetic resonance imaging. Am J Cardiol. 2011;108(1):81-7. DOI:10.1016/j.amjcard.2011.03.005.
41. Egbe A.C., Padanq R., Brown R.D., et al. Prevalence and predictors of intracranial aneurysms in patients with bicuspid aortic valve. Heart. 2017;103(19):1508-14. DOI:10.1136/heartjnl-2016-311076.

About the Authors / Сведения об авторах:
Трисветова Евгения Леонидовна *[Yauheniya L. Trysvetava]*
eLibrary SPIN: 9443-2354. ORCID: 0000-0003-4168-7219