РОЛЬ ПАРВОВИРУСА B19 В РАЗВИТИИ ВОСПАЛИТЕЛЬНОЙ КАРДИОМИОПАТИИ

А.Ю. Щедрина*, А. А. Скворцов, К.А. Зыков, А.А. Сафиуллина, С.Н. Терещенко

Российский кардиологический научно-производственный комплекс
121552, Москва, ул. 3-я Черепковская, 15а

Обсуждается проблема воспалительной кардиомиопатии. Рассматриваются вопросы этиологии, патогенеза, диагностики и лечения воспалительной кардиомиопатии с особым вниманием на роль парвовируса B19.
Ключевые слова: воспалительная кардиомиопатия, парвовирус B19.
Рациональная фармакотерапия в кардиологии 2013;9(5):542–550

The role of parvovirus B19 in the development of inflammatory cardiomyopathy
A.Yu. Shchedrina*, A. A. Skvortsov, K.A. Zykov. A.A. Safiullina, S.N. Tereshchenko
Russian Cardiology Research and Production Complex. Tretya Cherepkovskaya ul. 15a, Moscow, 121552 Russia

The problem of inflammatory cardiomyopathy is discussed. The etiology, pathogenesis, diagnosis and treatment of inflammatory cardiomyopathy are considered with focus on the role of parvovirus B19.
Key words: inflammatory cardiomyopathy, parvovirus B19.
Ration Pharmacother Cardiol 2013;9(5):542–550

*Автор, ответственный за переписку (Corresponding author): a-shedrina@rambler.ru

Введение

В последнее время особый интерес исследователей и клиницистов привлекает воспалительная кардиомиопатия (ВКМП) как неуклонно прогрессирующее, прогностически неблагоприятное заболевание, являющееся одной из причин инвалидизации и смертности больных в разных возрастных группах, в том числе пациентов младше 40 лет. На сегодняшний момент не существует единой концепции развития, диагностики и, как следствие, выработанных подходов к лечению этого тяжелого заболевания. 10-летняя смертность среди больных миокардитом достигает 45% и связана с внезапной смертью (ВС) пациентов или развитием хронической сердечной недостаточности (ХСН) [1]. В свою очередь, дилятационная кардиомиопатия (ДКМП) является ведущей причиной внезапной смерти у лиц младше 40 лет, и порядка 50% пациентов с этим диагнозом направляются на трансплантацию сердца. Пятилетняя выживаемость пациентов с ДКМП составляет 50-60% [2].

Термин «воспалительная кардиомиопатия» был введен комитетом экспертов ВОЗ в 1995 г. для обозначения заболеваний миокарда хронического течения, сопровождающихся воспалительной инфильтрацией в сердечной мышце и симптомами сердечной недостаточности. В 2006 г. группа экспертов Американской Ассоциации Сердца предложила классификацию, согласно которой ДКМП было решено отнести к группе смешанных кардиомиопатий, а ВКМП наряду с миокардитом – к группе первичных приобретенных кардиомиопатий [3]. С нашей точки зрения, это является оправданным. Хорошо известно, что ДКМП является генетически детерминированным заболеванием, хотя во многих случаях пусковым механизмом к ее развитию служат внешние факторы (воспаление, интоксикация и др.). Термин ДКМП отражает лишь морфологические изменения в сердце (дилатация полостей сердца), при этом, как правило, не рассматриваются вопросы этиологии и патогенеза, что обусловлено недостаточными возможностями диагностических методов обследования в реальной клинической практике.

В отличие от ДКМП, в основе ВКМП лежит воспалительный процесс в сердце при отсутствии генетической предрасположенности. Во многих исследованиях было продемонстрировано, что миокардит является причиной развития кардиомиопатии в 0-52% случаев, причем трансформация происходит в среднем в течение 3 лет (варьируя от 3 мес до 13 лет) [4]. Среди них особого внимания заслуживают исследования с применением гистологической диагностики. Согласно результатам исследования ISFC у 14% из 90 пациентов с острым вирусным миокардитом происходило развитие кардиомиопатии за 45 мес наблюдения [5]. В то же время Quigley с коллегами выявили трансформацию подтвержденного острого миокардита в кардиомиопатию в 52% случаев из 23 больных в течение 5 лет [6]. Таким образом, когда речь идет о кардиомиопатии, причиной которой явился миокардит, наиболее целесообразно использовать термин ВКМП, который наибо-

Сведения об авторах:
Щедрина Анна Юрьевна *– аспирант отдела заболеваний миокарда и сердечной недостаточности РКНПК*
Скворцов Андрей Александрович *– д.м.н., в.н.с. того же отдела*
Зыков Кирилл Алексеевич *– д.м.н., руководитель лаборатории иммунопатологии сердечно- сосудистых заболеваний РКНПК*
Сафиуллина Альфия Ахатовна *– аспирант отдела заболеваний миокарда и сердечной недостаточности РКНПК*
Терещенко Сергей Николаевич *– д.м.н., профессор, руководитель того же отдела*

лее точно отражает морфологические и патогенетические особенности развития заболевания, имеет определенные этиологические предпосылки, и, следовательно, способствует поиску новых направлений терапевтического воздействия.

Диагностика воспалительной кардиомиопатии

Известные методы клинической, инструментальной и лабораторной диагностики не являются высокоспецифичными для пациентов с ВКМП [7]. На сегодняшний момент не существует верифицированных маркеров в крови, отражающих процесс воспаления в миокарде.

Метод, который имеет определенную диагностическую ценность – магнитная резонансная томография (МРТ) с контрастированием (гадолинием). Это действительно многообещающая методика, так как визуализация повреждения в миокарде дает возможность специалистам провести наиболее прицельную биопсию миокарда, тем самым увеличив специфичность метода. Согласно результатам Röttgen R. и соавт., применение МРТ с прицельной эндомиокардиальной биопсией миокарда демонстрирует низкую чувствительность (39,3%) и высокую специфичность (91,3%) [8]. Кроме того, была установлена взаимосвязь между типом вируса и локализацией повреждения в миокарде левого желудочка (ЛЖ). У большинства больных с наличием отсроченного накопления контраста в субэпикардиальном слое боковой стенки ЛЖ был выявлен парвовирус В19, в то время как при локализации дефекта в средней части межжелудочковой перегородки (МЖП) чаще определяли вирус герпеса 6-го типа [9].

Однако «золотым стандартом» диагностики активности воспалительного процесса в миокарде с использованием гистологических, иммуногистохимических и молекулярных технологий для идентификации вирусного генома является эндомиокардиальная биопсия (ЭМБ) [10]. Основным ограничением этого метода остается низкая чувствительность, обусловленная локальностью изменений, в связи с чем размер и количество взятых эндомиокардиальных биоптатов играет решающее значение. Чувствительность составляет 50% при исследовании 4-5 образцов и доходит до 79% при взятии 17 биоптатов [11]. Последующее исследование биоптатов гистологическим и иммуногистохимическим методом позволяет определить характер/фазу воспалительного процесса. Наличие >14 лимфоцитов и макрофагов на 1 мм^2 свидетельствует об активном миокардите, а применение полимеразной цепной реакции (ПЦР) позволяет установить его этиологию. Инфильтрат может включать Т-хелперы (>7 CD3+ в мм^2 или 2 в поле зрения, CD4+), Т-супрессоры (CD8+), активированные Т-клетки (CD45RO), макрофаги и моноциты (при подсчете учитывается не более 4 CD68) [12,13]. Однако следует учитывать, что при проведении ЭМБ в 6% случаев могут возникать осложнения, из них в 0,1%-0,5% такие серьезные, как перфорация и тампонада сердца [14,15].

Этиология

Известно, что миокардит имеет различную этиологию: вирусная (Аденовирус, Коксаки вирус, энтеровирус, цитомегаловирус, парвовирус В19, вирус гепатита С, вирус гриппа, вирус иммунодефицита человека, герпесвирус, вирус Эпштейн-Барр, смешанные инфекции), бактериальная, грибковая, протозойная, паразитическая, токсическая, аллергическая, аутоиммунная [16].

Вирусы являются наиболее часто встречающимся этиологическим фактором, приводящим к развитию миокардита [16]. Персистенция вирусного генома в миокарде ассоциирована с прогрессированием желудочковой дисфункции и плохим прогнозом [17].

В 1948 г. вирусы Коксаки являлись ведущими среди других этиотропных агентов развития ВКМП. Однако после 1995 г. появилась иная тенденция и на первый план вышли аденовирусы, со снижением роли энтеровирусов, особенно в странах Западной Европы. Начиная с 2000 г. в эндомиокардиальных биоптатах больных миокардитом и ВКМП наиболее часто стали выявлять вирус герпеса 6 типа и парвовирус В19 (PVB19), причем в настоящее время последний занимает лидирующие позиции и расценивается рядом авторов как основной этиологический фактор развития миокардита (рис. 1) [18].

Роль парвовируса В19

Парвовирус В19 был открыт в Англии в 1975 г. (Cossart Y. и соавт.) при исследовании образцов сыворотки крови доноров [19]. Человеческий PVB19 – безоболочечный вирус диаметром от 18 до 24 нм, принадлежащий к роду парвовирусов, семейства эритровирусов, репликация которого происходит преимущественно в клетках-предшественниках эритроцитов в костном мозге [20].

Уровень инфицирования населения PVB19 высок, что подтверждается выявлением специфического иммуноглобулина G у маленьких детей (5-15%), у взрослых (60%), у людей старше 69 лет (85%) [21].

Парвовирус В19 является этиологическим фактором инфекционной эритемы, водянки эмбрионов, апластической анемии [22]. Некоторые исследования указывают на взаимосвязь между PVB19 и множеством заболеваний, таких как артриты [23], васкулиты [24], гепатиты [25], неврологические заболевания [36]. При беременности инфицирование PVB19 может стать причиной материнского и эмбрионального миокардита,

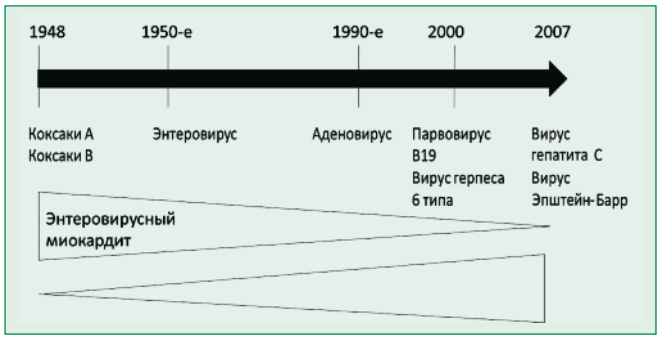

Рисунок 1. Эволюция взглядов на этиологию вирусных миокардитов с течением времени [18]

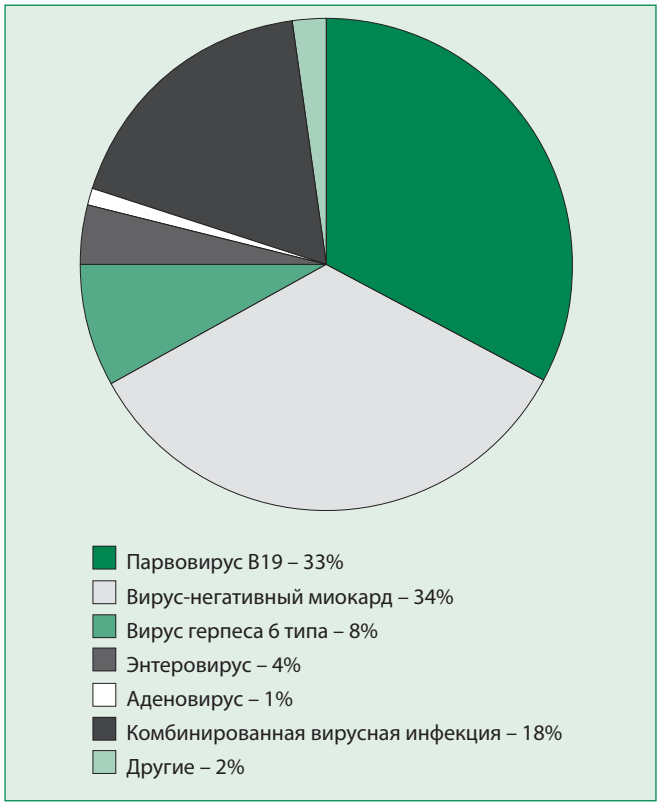

Рисунок 2. Распределение роли различных вирусов в развитии идиопатической ДКМП в Германии [29]

преждевременных родов, абортов, водянки новорожденных [27].

Более того, была установлена взаимосвязь эндотелиальной и левожелудочковой диастолической дисфункции с PVB19-инфекцией. По данным Tschöpe C., Bock C.T. и соавт. у 35 из 37 пациентов (95%) с диастолической дисфункцией (при отсутствии классических факторов риска, таких как ИБС, артериальная гипертензия, сахарный диабет и заболевания легких) при исследовании эндомиокардиальных биоптатов были выявлены кардиотропные вирусы. При этом PVB19 встречался в 84% случаев [28].

На сегодняшний момент существуют противоречивые данные в отношении наличия этиопатогенетической взаимосвязи между PVB19 инфекцией и миокардитами.

Так в Германии Kuhl U. и соавт. использовали гистологический, иммуногистохимический методы, а также ПЦР-диагностику для исследования эндомиокардиальных биоптатов, взятых у 245 пациентов с идиопатической ДКМП (средняя ФВ – 35%, варьирующая – от 9 до 59%). При этом вирусные геномы были выделены у 165 (67,4%) из 245 пациентов. Парвовирус В19 был обнаружен у 126 (51,4%), вирус герпеса 6 типа (HHV6) – у 53 (21,6%), энтеровирус (EV) – у 23 (9,4%), вирус Эпштейн-Барр (EBV) – у 5 (2,0%), аденовирус (ADV) – у 4 (1,6%), цитомегаловирус (CMV) – у 2 (0,8%) пациентов. Ни у одного из пациентов не было выявлено признаков острого или подострого миокардита. Количество клеточных (лимфоцитарных и макрофагальных) инфильтратов достоверно не различалось в группах вируспозитивных и вируснегативных пациентов и составляло более 7 клеток на 1 мм^2. По результатам исследования авторы пришли к заключению, что персистенция вирусов в миокарде зачастую играет роль в патогенезе дилатационной кардиомиопатии (рис. 2) [29].

В другом исследовании Klein R.M. и соавт. из Германии применяли ПЦР в режиме реального времени для определения частоты встречаемости и количественной оценки геномов парвовируса В19 в эндомиокардиальных биоптатах, взятых у 80 взрослых пациентов с клинически доказанным миокардитом или идиопатической левожелудочковой дисфункцией в сравнении с контрольной группой из 36 человек. Также проводилось гистологическое и иммуногистохимическое исследование биоптатов с целью определения активности воспалительного процесса. При этом ДНК парвовируса В19 была обнаружена у 9 из 80 пациентов (11,2%): у 4 из 31 пациентов (12,9%) с наличием воспалительных инфильтратов и у 5 из 49 пациентов (10,2%) без признаков воспаления на фоне левожелудочковой дисфункции. Количество копий ДНК парвовируса В19 варьировало между 30 и 3900 микробных клеток. У 4 пациентов с клинически подтвержденным миокардитом количество копий ДНК парвовируса В19 составляло 70, 740, 3400 и 3900. У 5 пациентов с идиопатической левожелудочковой дисфункцией количество копий ДНК парвовируса В19 в биоптате составляло 30, 38, 52, 90. При этом признаков острого миокардита не было выявлено ни у одного пациента. В контрольной группе, включавшей 36 пациентов, ни признаков воспаления, ни геномов парвовируса В19 обнаружено не было. Таким образом, авторы пришли к выводу, что парвовирус В19 играет роль в возникновении миокардита и идиопатической левожелудочковой дисфункции [30].

В 2010 г. Bock C.T., и соавт. с целью изучения патогенеза парвовирус B19-ассоциированного миокардита как заболевания, обусловленного патологией эндотелия, проводили измерение уровней вирусной нагрузки в эндомиокардиальных биоптатах, взятых у 498 пациентов с миокардитом или хронической дилятационной кардиомиопатией. Контрольную группу составляли пациенты без воспалительного поражения сердца по данным аутопсии (n=91). Авторы установили, что геном парвовируса B19 достоверно наиболее часто встречается в эндомиокардиальных биоптатах пациентов с миокардитом (у 322 из 498 пациентов, 64,7%) и дилятационной кардиомиопатией (у 176 из 498 пациентов, 35,3%), чем в образцах без признаков воспалительной реакции (у 7 из 91 пациентов, 7,7%; p<0,01). Уровень вирусной нагрузки при остром парвовирус B19-ассоциированном миокардите составил 316000 гэ/мкг, тогда как при хроническом миокардите ее уровень составил 709 гэ/мкг и сочетался с вирусной персистенцией (p<0,001). Напротив, при хронической дилятационной кардиомиопатии уровень вирусной нагрузки составил 392 гэ/мкг, а в биоптатах контрольной группы – 84 гэ/мкг (p<0,001). Причем, промежуточные продукты репликации парвовируса B19 были обнаружены в эндотелиальных клетках биоптатов, взятых у пациентов с выявленным воспалительным процессом в сердце. По результатам исследования авторы пришли к заключению, что уровень вирусной нагрузки в эндомиокардиальных биоптатах более 500 гэ/мкг является пороговым значением для поддержания воспалительного процесса в миокарде [31].

Наши данные также свидетельствуют о преобладании PVB19-инфекции в эндомиокардиальных биоптатах больных ВКМП. Из 32 пациентов с доказанной воспалительной кардиомиопатией (эндомиокардиальная биопсия с исследованием образцов гистологическим, иммуногистохимическим, а также ПЦР методами) у 18 (56,25%) больных был выявлен PVB19, у 3 – HHV6 (19,4%), у 1 – EBV (3,1%) и у 1 – CMV (3,1%). Вирус герпеса 1,2 типа (HSV 1,2) не был обнаружен ни у одного из пациентов, а комбинированная инфекция диагностирована в 4 случаях (12,5%). В то же время в контрольной группе, которая включала больных только с ИБС (n=6), вирусные геномы были выявлены лишь у 1 пациента (16,6%): PVB19, HHV6. Однако следует отметить, что у этого пациента была выявлена взаимосвязь между заболеванием сердца и тяжелой респираторной инфекцией.

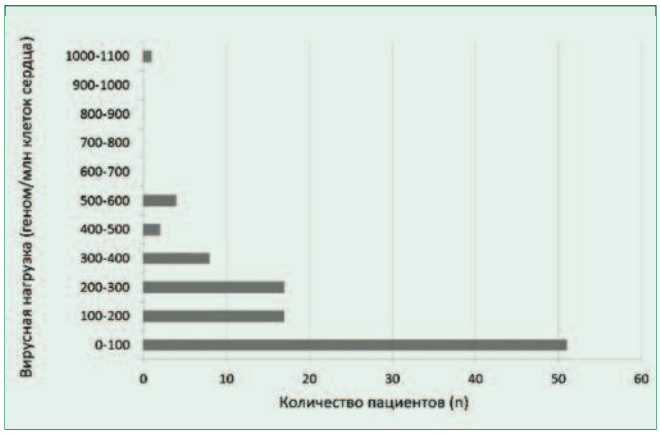

Рисунок 3. Распределение пациентов с различным уровнем вирусной нагрузки, выраженной в геном эквиваленте на 1 млн клеток сердца [35]

Важно отметить, что результаты Европейских исследований существенно отличаются от данных, полученных в аналогичных работах американских и азиатских коллег. Так, Bowles N.E. и соавт. из США исследовали методом ПЦР эндомиокардиальные биоптаты, взятые у 624 пациентов с воспалительным поражением сердца, при этом 38% из них были вирус-положительные (239 из 624): в 22,8% биоптатов был выявлен аденовирус, в 13,6% – энтеровирус и только в 1% – парвовирус B19 (рис. 3) [32].

При исследовании эндомиокардиальных биоптатов в Японии наиболее часто встречаемым у больных с миокардитом является вирус гепатита С [33]. Таким образом, распределение роли различных вирусов в развитии миокардита может варьировать в различных географических регионах.

По мнению ряда авторов, парвовирус B19 является лишь спутником миокардита и не играет существенной патогенетической роли. Так, Stewart G.C. и соавт. исследовали эндомиокардиальные биоптаты, взятые у 100 пациентов с кардиомиопатией неизвестной этиологии методом ПЦР. При этом парвовирус B19 был единственным вирусом, выявленным в кардиобиоптатах (у 12% обследованных). Ни у кого из вирус-положительных пациентов не были обнаружены IgM к парвовирусу B19, но зато у всех были выявлены IgG, подтверждающие, по мнению авторов, его персистенцию. Клинические проявления у парвовирус B19-положительных пациентов были значительно гетерогенны, а также среди них были выявлены пациенты с ишемической кардиомиопатией. Два пациента с признаками воспалительного процесса по данным МРТ и предполагаемым вирус-обусловленным миокардитом имели сходные уровни вирусной нагрузки с данными аутопсии контрольных пациентов, не имеющих кардиальной патологии. Таким образом, авторы не поддерживают мнение об этиологической роли парвовируса B19 в развитии сердечной недостаточности и, как следствие, выступают против применения противовирусной терапии у этих пациентов [34].

В 2009 г. было опубликовано исследование, в котором Kuethe F. и соавт. определяли уровень вирусной нагрузки методом ПЦР у 100 пациентов, подлежащих

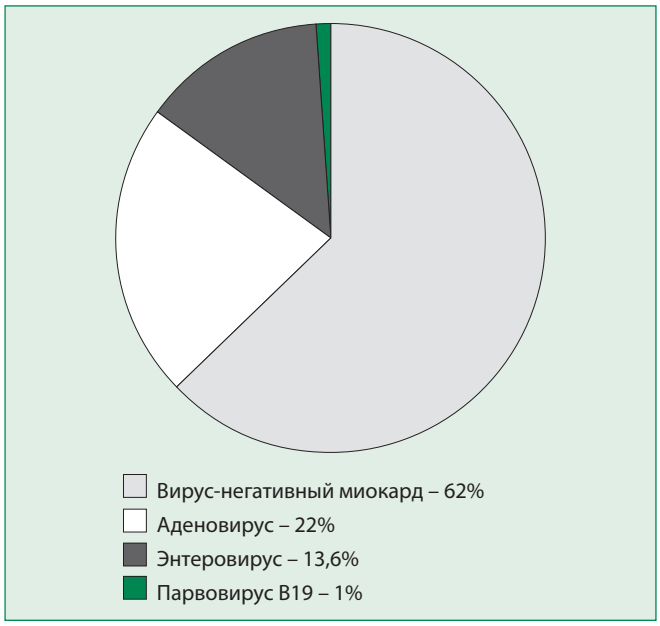

Рисунок 4. Распределение роли различных вирусов в развитии воспалительного поражения сердца в США [32]

хирургическому вмешательству, не имеющих признаков миокардита или кардиомиопатии. При этом у 85% пациентов была выявлена ДНК парвовируса В19 в сердце. Медиана составила 93 [93-219,8] геном эквивалент/1×10^6 клеток ткани сердца. Максимальная вирусная нагрузка была выявлена у 1 пациента и составила 1025 геном эквивалент/1×10^6 клеток (рис. 4) [35].

Патогенез парвовирус В19-ассоциированного миокардита

Тем не менее, на наш взгляд, при рассмотрении вопроса о наличии взаимосвязи между парвовирусом В19 и развитием воспалительной кардиомиопатии нельзя не учитывать результаты экспериментальных исследований, целью которых было изучение патогенеза развития парвовирус В19-обусловленного воспалительного поражения сердца.

Первоначально парвовирус В19 прикрепляется к клеткам хозяина посредством рецепторов. Известно, что клеточным рецептором к парвовирус В19-инфекции является так называемый Р-антиген группы крови, что подтверждается невозможностью инфицирования парвовирусом В19 пациентов с наследственным дефектом Р-антигена. Он присутствует на эритроцитах, эритробластах, мегакариоцитах, эндотелиальных клетках, а также на клетках сердца и печени плода [36]. Важно отметить, что он не выявлен на кардиомиоцитах взрослого человека [37]. Р-антиген необходим для связывания, но недостаточен для проникновения вируса внутрь клетки [38]. В этом отношении $\alpha5\beta1$-интегрин и недавно открытый Ku80-аутоантиген действуют как клеточные корецепторы при инфицировании человека парвовирусом В19 [39]. Внедрение вируса через рецептор активирует иммунные сигнальные системы, включая тирозинкиназы p56lck, Fynx и Abl, способствующие активации клеток иммунной системы [40].

В ранней ответной реакции на внедрение вируса участвуют также механизмы врожденного иммунитета, позволяющие регулировать иммунную систему через Т-клеточные рецепторы, которые распознают антигены и передают каскад сигналов для активации нуклеарных транскрипционных факторов, таких как STAT3 [41]. Методом гибридизации in situ было выявлено, что геномы парвовируса В19 локализуются в эндотелиальных клетках ткани миокарда пациентов с воспалительной кардиомиопатией, причем преимущественно в мелких интрамиокардиальных артериях. Таким образом, по мнению ряда авторов, повреждение эндотелия приводит к нарушению микроциркуляции и некрозу кардиомиоцитов [42]. Описано, что наряду с инфицированием эндотелиальных клеток, отмечается скопление, адгезия и периваскулярная инфильтрация сердца Т-лимфоцитами и макрофагами [42].

Структура парвовируса В19 включает одноцепочечную молекулу ДНК и три особых белка: неструктурный сегмент 1 (NS1) и два структурных белка вирусного капсида (VP1 и VP2). Основной функцией важного вирусного антигена NS-1 является трансактивация вирусного P6 промотора, необходимого для вирусной репликации. С использованием цветового маркера гена NS-1–зеленого флюоресцентного протеина удалось визуализировать проникновение NS-1 парвовируса В19 в эндотелиальные клетки, что вызывало увеличение экспрессии внутриклеточных молекул адгезии (ICAM-1CD54) и внеклеточных матриксных протеиназ [43]. Кроме того, установлено, что NS-1 обладает цитотоксическими свойствами, может инициировать проапоптозные процессы путем активации каспаз 3 и 9 [44], усиливает экспрессию и секрецию интерлейкина 6 [45], а также через Т-клеточные рецепторы и ряд каскадных реакций активирует STAT3 [46]. Транскрипционный фактор STAT3 регулирует синтез цитокинов при парвовирус В19-инфекции [47]. Доказано, что STAT3 вызывает супрессию эндотелиальной активации и миграции лейкоцитов [48]. Нарушение функции STAT3 в Т-лимфоцитах и макрофагах может привести к хроническому воспалению через неконтролируемую продукцию провоспалительных цитокинов [49]. С другой стороны, значительная активация STAT 3 вызывает онкогенную трансформацию и апоптоз [50]. Таким образом, сбалансированная работа STAT3 сигнала крайне важна для адекватного иммунного ответа.

Как упоминалось ранее, ядро парвовируса В19 образуют капсидные белки VP1и VP2. Оба структурных протеина имеют большое разнообразие функций, важных для жизненного цикла вируса [51]. В структу-

ре VP1 обнаружен уникальный отрезок (VP1u), содержащий домен фосфолипазы A_2. Как было показано, фосфолипаза A_2 увеличивает вход кальция через активированные кальциевые каналы Icrac [52]. Активация Icrac усиливает пролиферацию клеток, в том числе инфицированных, что способствует вирусной репликации [53], а при ингибировании Icrac происходит апоптоз лимфоцитов [54]. Измененная регуляция активности цитозольного кальция оказывает влияние на множество клеточных функций, таких как экзоцитоз (внедрение вирусного генома в ядро), экспрессия генов, сократимость и ферментативная активность [23,55]. Кроме того, кальций-зависимая фосфолипаза A_2 может влиять на синтез икосаэндров, которые играют важную роль в воспалительных реакциях и дисфункции клеток хозяина [29]. Плейотропные эффекты фосфолипазы A_2 также включают стимуляцию гладкой мускулатуры и эндотелиальных клеток [27,56].

Однако, несмотря на значительные успехи, достигнутые в понимании патогенеза парвовирус В19-обусловленного миокардита, этот процесс требует дальнейшего изучения с целью разработки новых подходов к диагностике и методов терапевтического воздействия.

Диагностика парвовирус В19-обусловленной воспалительной кардиомиопатии

Клиническая картина парвовирус В19-обусловленной воспалительной кардиомиопатии значительно варьирует. Тем не менее, достаточно специфичным является возникновение боли, по характеру напоминающей стенокардию, что в очередной раз доказывает поражение клеток эндотелия сосудистого русла миокарда [37]. Специфическая лабораторная диагностика PVB19-обусловленного миокардита основывается на определении антител к парвовирус В19, вирусных антигенов или вирусной ДНК. Так, обнаружение IgM позволяет определить текущую или недавнюю инфекцию [57], что неактуально в диагностике воспалительной кардиомиопатии. IgG выявляются спустя 2 нед от момента инфицирования и сохраняются в течение всей жизни, не имея значимой клинической ценности [58]. Выявление NS-1 специфических IgG возможно позднее 6 нед от момента инфицирования, что позволяет исключить недавнее инфицирование [59].

Mahfoud F. и соавт. в 2011 г. проводили серологическое исследование сыворотки крови и ПЦР диагностику эндомиокардиальных биоптатов у 124 пациентов с доказанным миокардитом. При этом вирусный геном был обнаружен в миокарде у 58 пациентов (47%). У 20 пациентов (16%) по данным серологического исследования крови была выявлена острая вирусная инфекция. Только лишь у пяти из 124 больных (4%) данные серологии и ПЦР подтверждали одну и ту же вирусную инфекцию. Чувствительность серологической диагностики, по данным авторов, составила 9%, а специфичность – 77%. Таким образом, авторы пришли к заключению, что серологическая диагностика вирусной инфекции не играет значимой роли в диагностике миокардиальной инфекции [60].

В связи с этим на первый план выходит определение вирусных частиц и вирусной ДНК. С этой целью применяется метод ДНК-гибридизации и ПЦР диагностика с количественной оценкой вирусной нагрузки. Обе методики являются высокоспецифичными при вирусном миокардите и позволяют быстро подтвердить или исключить наличие вирусной инфекции [61,62].

Однако особый интерес представляет определение репликации вируса. Описано, что специфическая дифференцированная экспрессия микро-РНК участвует в ее регуляции. При исследовании 60 PVB19 положительных биоптатов, парвовирусная транскрипционная активность (VP1-VP2-микроРНК) была определена в 25% случаев (1 группа). Латентная PVB19 инфекция, не позволяющая обнаружить специфические микро-РНК, составила 75% (2 группа). Количество копий ДНК/мкг PVB19 было достоверно выше в 1 группе с активной парвовирус В19 инфекцией (721±1221 копий/мкг) в сравнение с группой латентной вирусной инфекции (370±478 копий ДНК/мкг) (p=0,01). Тем не менее, не было выявлено прямой корреляционной связи между количеством копий ДНК и транскрипционной микроРНК (p=0,82). Пациенты с активной PVB19 инфекцией достоверно чаще предъявляли жалобы на боль в грудной клетке в покое и при физической нагрузке, фракция выброса ЛЖ в этой группе была достоверно ниже, а конечное диастолическое давление больше в сравнении со второй группой. Эти изменения не были ассоциированы с миокардиальным воспалением, количество воспалительный клеток было низким в обеих группах. Исходя их этих данных можно сделать вывод, что роль PVB19 как этиологического фактора ВКМП преимущественно зависит от репликационной активности вируса [63].

Лечение

В настоящий момент времени не существует единого подхода к лечению ВКМП. На наш взгляд, заслуживает внимания диагностический и лечебный алгоритм, предложенный для пациентов с ВКМП (миокардитом) в Университетской клинике г. Марбурга (Германия), согласно которому пациенты по результатам ЭМБ могут быть разделены на 4 группы в зависимости от выраженности воспалительного процесса и наличия вируса в миокарде. Согласно этой схеме, при обнаружении вируса в биоптатах необходимо проводить противовирусную терапию [64]. Как известно, персистенция вируса ассоциирована с прогрессированием кардиальной

дисфункции, а его элиминация приводит к улучшению функции ЛЖ [17]. Таким образом, пациентам с парвовирус В19-обусловленной ВКМП недостаточно проводить лишь стандартную терапию ХСН – она должна быть направлена также на элиминацию вируса.

На сегодняшний момент не существует специфической противовирусной терапии, в связи с чем значительная роль отводится неспецифической терапии, к которой относится применение интерферонов и иммуноглобулинов.

В 1995 г. были опубликованы результаты двойного слепого рандомизированного плацебо-контролируемого мультицентрового исследования BICC (Beta-Interferon in Chronic Viral Cardiomyopathy) [64]. Целью исследования было определить эффективность и безопасность использования двойной дозы интерферона-1b у пациентов с установленным посредством эндомиокардиальной биопсии диагнозом хронической вирусной кардиомиопатии, вызванной аденовирусом, энтеровирусом или парвовирусом В19. Всего в исследование было включено 143 пациента. Они были разделены на 3 группы: в первую были включены пациенты с выявленным аденовирусом или энтеровирусом в сочетании или при отсутствии парвовируса В19 (n=15); из них 46 пациентов получали высокие дозы интерферона-1b – 8 млн. единиц п/к через день, 49 пациентов получали низкие дозы интерферона-1b – 4 млн. единиц п/к через день, а 48 получали плацебо. Большинство пациентов соответствовало II ФК ХСН по NYHA. Исходно пациенты были сопоставимы по основным характеристикам. ФВ ЛЖ в среднем составила 44%, ФВ ЛЖ <40% была у 35% пациентов. В среднем конечный систолический размер (КСР) составил 46 мм, а конечный диастолический размер (КДР) – 59 мм. По сравнению с исходными значениями было выявлено статистически значимое уменьшение вирусной нагрузки среди пациентов, получавших интерферон-1b, по сравнению с плацебо (32% и 17%; p=0,048), однако полная элиминация вируса была достигнута лишь у нескольких пациентов. К 12 нед исследования было получено повышение ФК ХСН у пациентов из группы интерферон-1b по сравнению с группой плацебо (p=0,013), однако к 24 нед эти различия нивелировались (p=0,073). Не было получено статистически достоверных различий в эффективности различных доз интерферона-1b. Также не было получено различий между пациентами с различной вирусной этиологией кардиомиопатий. Было выявлено статистически значимое (p<0,039) улучшение качества жизни по данным Миннесотского опросника, улучшение показателей 6-минутного теста ходьбы и показателей системного воспаления – суммарная вторичная точка. Серьезные нежелательные явления были выявлены в 2,3% случаев в группе высоких доз интерферона-1b, в 7% случаев – в группе низких доз, в 2,3% случаев – в группе плацебо. Результаты данного исследования продемонстрировали, что применение бета-интерферона сопровождается уменьшением вирусной нагрузки или элиминацией вируса у пациентов с установленным диагнозом хронической вирусной кардиомиопатии, вызванной аденовирусом, энтеровирусом или парвовирусом В19. Однако остались неразрешенные вопросы. Например, какова оптимальная доза исследуемого препарата? Кроме того, данное лечение подразумевает постоянный контроль посредством ЭМБ, что делает проблематичным безопасность и экономичность данного лечения. Для ответа на эти и многие другие вопросы необходимо проведение дополнительных исследований [65].

Известно, что иммуноглобулины (ИМГ) обладают противовирусным, иммуномодулирующим, противовоспалительным действием за счет снижения продукции провоспалительных цитокинов [66]. Внутривенный иммуноглобулин, выделенный из пула плазмы крови доноров, содержит высокие титры нейтрализующих антител к парвовирусу В19 [67].

В 2010 г. Dennert R. и соавт. из Голландии провели исследование, направленное на изучение эффективности и безопасности внутривенного применения иммуноглобулина совместно со стандартной терапией ХСН у пациентов с идиопатической кардиомиопатией и подтвержденной в ходе эндомиокардиальной биопсии высокой вирусной нагрузкой PVB19 [68].

В исследовании была выделена контрольная группа, в которой проводилось определение наличия вируса и уровня вирусной нагрузки в 25 эндомиокардиальных биоптатах правого желудочка, посмертно взятых у людей в возрасте 64±2 года, не имеющих кардиальной патологии. При этом в 80% посмертно взятых биоптатов был обнаружен вирусный геном. PVB19 и герпесвирус 6 типа были преобладающими, их доля составила 76% и 32%, соответственно. Вирус Эпштейн-Барр был выявлен в 12% случаев, тогда как аденовирус и энтеровирусы не были обнаружены, что дополнительно доказывает ранее обсуждаемую тенденцию. Уровни вирусной нагрузки парвовируса В19, герпесвируса 6 типа и вируса Эпштейн-Барр составляли 131±40, 33±13 и 4±11копий/мкг, соответственно. Именно на базе этих данных уровень 250 копий/мкг ДНК был выбран как пороговый предел, превышение которого говорит об этиологической роли вируса в развитии воспалительной кардиомиопатии [68].

Для создания основной группы 47 пациентам с нарушенной функцией ЛЖ и давностью заболевания не менее 1 года была проведена эндомиокардиальная биопсия для уточнения этиологии заболевания. Всем пациентам проводилась коронароангиография и трансторакальная эхокардиография для исключения гемодинамически значимого стеноза коронарных арте-

рий (>70%) и клапанной патологии. Пациенты с системными заболеваниями, такими как саркоидоз, гемохроматоз, другими аутоиммунными заболеваниями или заболеванием гигантоклеточным миокардитом были исключены из исследования. Остальным пациентам проводилось исследование эндомиокардиальных биоптатов на наличие вируса и определение уровня вирусной нагрузки. Пациентам с низким уровнем вирусной нагрузки, указывающим на длительную персистенцию вируса, не вызывающую заболевания сердца, терапия внутривенным иммуноглобулином не проводилась. Все пациенты (n=17) в возрасте 54±3 лет с высоким титром парвовируса В19 (более 250 копий/мкг ДНК) были отобраны для последующего лечения внутривенным иммуноглобулином в суммарной дозе 2 г/кг (инфузия по 0,5 г/кг в течение 4 дней). Всем, кроме одного пациента, проводилась повторная эндомиокардиальная биопсия спустя 6 мес лечения, включающего введение иммуноглобулина. Повторная биопсия показала значительное снижение уровня вирусной нагрузки PVB19 с 1,460±216 до 614±200 копий/мкг ДНК (p=0,004). У 15 из 17 пациентов наблюдалось значительное снижение уровня вирусной нагрузки, однако у 2 пациентов отмечен ее рост, сопровождаемый усилением воспаления. У пяти пациентов выявлена ко-инфекция PVB19 и HHV6. Другие кардиотропные вирусы (энтеровирус, аденовирус, вирус Эпштейн-Барр) не были выявлены. Лечение внутривенным иммуноглобулином привело к элиминации HHV6 у 4 из 5 пациентов. Ни исходно, ни в конце наблюдения в биоптатах не были обнаружены признаки активного миокардита. Повышенное значение уровня лимфоцитарного воспаления (> 12 $CD45^+$ лимфоцитов/мм^2) исходно выявлено у 8 пациентов (47%), а в конце наблюдения – у 4 (24%). Следует отметить, что на фоне лечения иммуноглобулином отмечалось увеличение количества $CD4^+$ и $CD8^+$ лимфоцитов, что могло, по мнению авторов, инициировать изменения в иммунном ответе. В исследовании не было выявлено корреляции между снижением вирусной нагрузки и уровнем воспалительной реакции, определяемым методом иммуногистохимии, что проявлялось умеренным усилением воспалительной реакции, несмотря на хороший противовирусный эффект терапии иммуноглобулином [68].

Данная работа показала, что терапия иммуноглобулином улучшает сократительную функцию сердца. Через 6 мес после лечения иммуноглобулином отмечалось увеличение ФВ ЛЖ до 41±3% с исходных 34±3% (p=0,001), уменьшение размеров (КДР и КСР) ЛЖ и снижение ФК ХСН (p=0,004) [68].

Важно отметить, что введение иммуноглобулина было безопасно и осложнений терапии отмечено не было. В то же время у пациентов с низким уровнем вирусной нагрузки, которым не проводилась терапия иммуноглобулином, сохранялась сниженная ФВ (32±2% исходно и 34±2% спустя 9 мес наблюдения), размеры полости ЛЖ оставались практически без изменения (p=0,07) [68]. Значение данного исследования велико. Это клиническое испытание показало, что применение иммуноглобулина снижает вирусную нагрузку и улучшает сократительную функцию сердца у пациентов с воспалительной кардиомиопатией, что может быть обусловлено не только противовирусной активностью препарата, но также его иммуномодулирующими свойствами. Однако, учитывая отсутствие рандомизации, ограниченные возможности данного исследования как неконтролируемого и пилотного, следует подчеркнуть необходимость проведения больших многоцентровых рандомизированных исследований для изучения влияния иммуномодулирующей терапии на клиническое состояние и прогноз пациентов с парвовирус В19-обусловленной воспалительной кардиомипатией .

Заключение

Таким образом, роль парвовируса В19 в развитии воспалительной кардиомиопатии остается до конца не ясной и на сегодняшний день. Однако данные экспериментальных работ позволяют нам предположить участие этого вируса, его репликации в патогенезе развития заболевания. Также остается открытым вопрос значимости уровня вирусной нагрузки. Кроме того, на наш взгляд, необходима наиболее полная доказательная база эффективности применения иммунотропной терапии и разработка новых методов терапевтического воздействия, в том числе, специфической противовирусной терапии. Необходимо проведение масштабных многоцентровых рандомизированных исследований, которые будут способны дать ответы на существующие вопросы.

Конфликт интересов. Все авторы заявляют об отсутствии потенциального конфликта интересов, требующего раскрытия в данной статье.

Литература

1. Mc Carthy RE, Boehmer JP, Hruban NH, et al. Long-term outcome of fulminant myocarditis as compared with acute (nonfulminant) myocarditis. N Engl J Med 2000; 342:690-5.
2. Cihakova D, Rose NR. Pathogenesis of myocarditis and dilated cardiomyopathy. Adv Immunol 2008;99: 95-114.
3. Maron BJ, Towbin JA, Thiene G. et al. Contemporary definitions and classification of the cardiomyopathies. Circulation 2006; 113: 1807-1816.
4. D'Ambrosio A, Patti G, Manzoli A, et al. The fate of acute myocarditis between spontaneous improvement and evolution to dilated cardiomyopathy: a review. Heart 2001;85:499-504.
5. Sekiguchi M, Nunoda S, Hiroe M, et al. Prognosis of patients with acute viral myocarditis in whom endomyocardial biopsies and/or autopsies were performed: an ISFC survey. In: Sekiguki M, Richardson PJ, eds. Prognosis and reatment of cardiomyopathies and myocarditis. Tokyo: University of Tokyo Press; 1994:189-200.

6. Quigley PJ, Richardson PJ, Meany BT, et al. Long-term follow up of acute myocarditis. Correlation of ventricular function and outcome. Eur Heart J 1987; 8(1):39-42.
7. Piran S, Liu P, Morales A, Hershberger RE. Where Genome Meets Phenome: Rationale for Integrating Genetic and Protein Biomarkers in the Diagnosis and Management of Dilated Cardiomyopathy and Heart Failure. JACC 2012; 60(4): 283-289.
8. Röttgen R, Christiani R, Freyhardt P et al. Magnetic resonance imaging findings in acute myocarditis and correlation with immunohistological parameters. Eur Radiol 2011; 21(6): 1259-66.
9. Mahrholdt H, Goedecke C, Wagner A, et al. Multimedia article. Cardiovascular magnetic resonance assessment of human myocarditis: a comparison to histology and molecular pathology. Circulation 2004;109:1250-8.
10. Cooper LT, Baughman KL, Feldman AM et al. The Role of Endomyocardial Biopsy in the Management of Cardiovascular Disease. A Scientific Statement From the American Heart Association, the American College of Cardiology, and the European Society of Cardiology. Journal of the American College of Cardiology 2007; 50 (19): 1914-31.
11. Chow LH, Radio SJ, Sears TD, McManus BM. Insensitivity of right ventricular endomyocardial biopsy in the diagnosis of myocarditis. J Am Coll Cardiol 1989;14:915-20.
12. Noutsias M, Pauschinger M, Schultheiss HP, Kühl U. Advances in the immunohistological diagnosis of inflammatory cardiomyopathy. Eur Heart J 2002;4(1):154-162.
13. Kenneth L. Baughman Diagnosis of Myocarditis Death of Dallas Criteria. Circulation 2006;113;593-595.
14. Deckers JW, Hare JM, Baughman KM. Complications of transvenous right ventricular endomyocardial biopsy in adult patients with cardiomyopathy: a seven-year survey of 546 consecutive diagnostic procedures in a tertiary referral center. J Am Coll Card 1992; 19: 43-47.
15. Shirani J, Freant LJ, Roberts WC. Gross and semiquantitative histologic findings in mononuclear cell myocarditis causing sudden death, and implications for endomyocardial biopsy. Am J Cardiol 1993; 72: 952-957.
16. Bonow RO, Mann DL, Zipes DP, Libby P. Braunwald's Heart Disease: A Textbook of Cardiovascular Medicine, Ninth Edition. Philadelphia, Pa: Elsevier Saunders; 2012.
17. Kuhl U, Pauschinger M, Seeberg B. Viral persistence in the myocardium is associated with progressive cardiac dysfunction. Circulation 2005;112:1965
18. Schultz JC, Hilliard AA, Cooper LT Jr, Rihal SC. Diagnosis and Treatment of Viral Myocarditis Mayo Clin Proc 2009;84(11):1001-1009.
19. Cossart YE, Field AM, Cant B, Widdows D. Parvovirus-like particles in human sera. Lancet 1975;1 (7898): 72-73.
20. Heegaard ED, Brown KE. Human parvovirus B19. Clin Microbiol Rev 2002;15:485-505.
21. Brown KE, Young NS, Liu JM. Molecular, cellular and clinical aspects of parvovirus B19 infection. Crit Rev Oncol Hematol 1994; 16:1-31.
22. Osaki M, Matsubara K, Iwasaki T et al. Severe aplastic anemia associated with human parvovirus B19 infection in a patient without underlying disease. Ann Hematol 1999 Feb;78(2):83-6.
23. Moore TL. Parvovirus-associated arthritis. Curr Opin Rheumatol 2000; 12:289-294.
24. Dingli D, Pfizenmaier DH, Arromdee E et al. Severe digital arterial occlusive disease and acute parvovirus B19 infection. Lancet 2000;356:312-314.
25. Drago F, Semino M, Rampini P, Rebora P. Parvovirus B19 infection associated with acute hepatitis and a purpuric exanthem. Br J Dermatol 1999;141:160-161.
26. Barah F, Vallely PJ, Chiswick ML et al. Association of human parvovirus B19 infection with acute meningoencephalitis. Lancet 2001;358:729-730.
27. Crane J. Parvovirus B19 infection in pregnancy. J Obstet Gynaecol Can 2002;24:727-743.
28. Tschöpe C, Bock CT, Kasner M et al. High prevalence of cardiac parvovirus B19 infection in patients with isolated left ventricular diastolic dysfunction. Circulation 2005; 111(7); 879-86
29. Kuhl U, Pauschinger M, Noutsias M et al. High prevalence of viral genomes and multiple viral infections in the myocardium of adults with "idiopathic" left ventricular dysfunction. Circulation 2005;111:887-893.
30. Klein RM, Jiang H, Niederacher D et al. Frequency and quantity of the parvovirus B19 genome in endomyocardial biopsies from patients with suspected myocarditis or idiopathic left ventricular dysfunction. Z Kardiol 2004;93:300-309.
31. Bock CT, Klingel K, Kandolf R. Human B19 associated myocarditis. N Engl J Med 2010;362;13
32. Bowles NE, Ni J, Kearney DL. Detection of viruses in myocardial tissues by polymerase chain reaction: evidence of adenovirus as a common cause of myocarditis in children and adults. J Am Coll Cardiol 2002;42:466
33. Matsumori A. Hepatitis C virus infection and cardiomyopathies. Circ Res 96 2005;96: 144.
34. Stewart GC, Lopez-Molina J, Gottumukkala RV et al. Myocardial Parvovirus B19 persistence: lack of association with clinicopathologic phenotype in adults with heart failure. Circ Heart Fail 2011;4(1): 71-8.
35. Kuethe F, Lindner J, Matschke M et al. Prevalence of Parvovirus B19 and Human Bocavirus DNA in the Heart of Patients with no Evidence of Dilated Cardiomyopathy or Myocarditis. Clinical Infectious Diseases 2009; 49:1660-6.
36. Brown KE, Hibbs JR, Gallinella G et al. Resistance to parvovirus B19 infection due to lack of virus receptor (erythrocyte P antigen) N Engl J Med 1994;330: 1192-1196
37. Maisch B, Pankuweit S. Standard and etiology-directed evidence-based therapies in myocarditis: state of the art and future perspectives. New York: Springer Science; 2012.
38. Weigel-Kelley KA, Yoder MC, Srivastava A. Recombinant human parvovirus B19 vectors: erythrocyte P antigen is necessary but not sufficient for successful transduction of human hematopoietic cell. J Virol 2001;75: 4110-4116
39. Weigel-Kelley KA, Yoder MC, Srivastava A. Alpha5beta1 integrin as a cellular coreceptor for human parvovirus B19: requirement of functional activation of beta1 integrin for viral entry. Blood 2003;102:3927-3933.
40. Sagar S, Liu PP, Cooper LT. Myocarditis. Lancet 2012; 379(9817): 738-747.
41. Frantz S, Kelly RA, Bourcier T. Toll-like receptors and the cardiovascular system. In: Feuerstein GZ, Libby P, Mann DL, editors. Inflammation and cardiac diseases. Basel, Switzerland: Birkhauser Verlag; 2003: 129-41.
42. Bultmann BD, Sotlar K, Klingel K. Parvovirus B19. N Engl J Med 2004;350:2006-2007.
43. Wurster T, Polzelbauer C, Schonberger T et al. Green fluorescent protein color reporter gene visualizes parvovirus B19 non-structural segment 1 transfected endothelial modification. PloS One 2012;7(3):e33602.
44. Sol N, Junter JL, Vassias I et al. Possible interactions between the NS-1 protein and tumor necrosis factor alpha pathways in erythroid cell apoptosis induced by human parvovirus B19. J Virol 1999;73:8762-70.
45. Wurster T, Polzelbauer C, Schonberger T et al. Green fluorescent protein color reporter gene visualizes parvovirus B19 non-structural segment 1 transfected endothelial modification. PloS One 2012;7(3):e33602
46. Duechting A, Tschöpe C, Kaiser H et al. Human Parvovirus B19 NS1 Protein Modulates Inflammatory Signaling by Activation of STAT3/PIAS3 in Human Endothelial Cells. J Virol 2008;82(16): 7942-7952.
47. Wen Z, Darnell JE Jr. Mapping of Stat3 serine phosphorylation to a single residue (727) and evidence that serine phosphorylation has no influence on DNA binding of Stat1 and Stat3. Nucleic Acids Res 2005;25:2062-2067.
48. Fahmy RG, Waldman A, Zhang G et al. Suppression of vascular permeability and inflammation by targeting of the transcription factor c-Jun. Nat Biotechnol 2006; 24:856-863.
49. Kano A, Wolfgang MJ, Gao Q et al. Endothelial cells require STAT3 for protection against endotoxin-induced inflammation. J Exp Med 2003;198:1517-1525.
50. Levy DE, Darnell JE Jr. Stats: transcriptional control and biological impact. Nat Rev Mol Cell Biol 2003;3: 651-662.
51. Brown KE. Variants of B19. Dev Biol (Basel) 2004; 118:71-77.
52. Whitfield JF, Bird RP, Chakravarthy BR et al. Calcium-cell cycle regulator, differentiator, killer, chemopreventor, and maybe, tumor promoter. J Cell Biochem Suppl 1995;22:74-91.
53. Rose NR, Cihakova D. Cardiomyopathies. Autoimmunity 2004;37: 347-350.
54. Fu Y, Ishii KK, Munakata Y et al. Regulation of tumor necrosis factor alpha promoter by human parvovirus B19 NS1 through activation of AP-1 and AP-2. J Virol 2002;76:5395-403.
55. Seegers HC, Gross RW, Boyle WA. Calcium-independent phospholipase A(2)-derived arachidonic acid is essential for endothelium-dependent relaxation by acetylcholine. J Pharmacol Exp Ther 2002;302:918-923.
56. Santella L. The role of calcium in the cell cycle: facts and hypotheses. Biochem Biophys Res Commun 1998;244:317-324.
57. Bruu AL, Nordbo SA. Evaluation of five commercial tests for detection of immunoglobulin M antibodies to human parvovirus B19. J Clin Microbiol 1995; 33:1363-1365.
58. Gray JJ, Cohen BJ, Desselberger U. Detection of human parvovirus B19-specific IgM and IgG antibodies using a recombinant viral VP1 antigen expressed in insect cells and estimation of time of infection by testing for antibody avidity. J Virol Methods 1993; 44:11-23.
59. Jones LP, Erdman DD, Anderson LJ.. Prevalence of antibodies to human parvovirus B19 nonstructural protein in persons with various clinical outcomes following B19 infection. J Infect Dis 1999;180: 500-504.
60. Mahfoud F, Gartner B, Kindermann M et al. Virus serology in patients with suspected myocarditis: utility or futility? Eur Heart J 2011;32:897-903.
61. Koch WC, Adler SP. Detection of human parvovirus B19 DNA by using the polymerase chain reaction. J Clin Microbiol 1990; 20: 65-69.
62. Cook SA, Rosenzweig A. DNA microarrays: implications for cardiovascular medicine. Circ Res 2002; 91: 559-564.
63. Kuhl U, Rohde M, Lassner D et al. MiRNA as activity markers in ParvoB19 associated heart disease. Herz 2012; 37(6):637-43.
64. Schultheiss HP, Kühl U. Overview on Chronic Viral Cardiomyopathy/Chronic Myocarditis. Herz 2006: 1-18.
65. Müllmann H, Nef H, Böhm M, Laufs U. Highlights of the hotline sessions presented at the scientific sessions 2008 of the American Heart Association Clinical Research in Cardiology 2009; 98: 1-7.
66. Kishimoto C, Shioji K, Kinsohita M et al. Treatment of acute inflammatory cardiomyopathy with intravenous immunoglobulin ameliorates left ventricular function associated with suppression of inflammatory cytokines and decreased oxidative stress. Intern J Cardiol 2003; 91: 173-178.
67. Nimmerjahn F, Ravetch JV. Anti-inflammatory actions of intravenous immunoglobulin. Annu Rev Immunol 2008;26:513-533.
68. Dennert R, Velthius S, Schalla S et al. Intravenous immunoglobulin therapy for patients with idiopathic cardiomyopathy and endomyocardiial diopsy-proven high PVB19 viral load. Antiviral Therapy 2010; 15;193-201.

Поступила: 19.06.2013
Принята в печать: 03.07.2013