Гемодинамические варианты тяжелого аортального стеноза

Алексей Евгеньевич Комлев*, Марина Абдулатиповна Саидова,
Тимур Эмвярович Имаев, Виктор Николаевич Шитов, Ренат Сулейманович Акчурин

Национальный медицинский исследовательский центр кардиологии
Россия, 121552, Москва, ул. 3-я Черепковская, 15а

В работе изложен современный взгляд на клиническую патофизиологию аортального стеноза (АС), основанный на выделении его различных гемодинамических вариантов, освещены некоторые актуальные вопросы инструментальной диагностики и классификации АС. В основе разнообразия клинических проявлений АС лежат различные комбинации патологических изменений гемодинамики. В отечественной кардиологии отсутствует четкая патофизиологическая классификация АС, потребность в которой актуализирована в связи с расширением возможностей хирургического и транскатетерного лечения АС. Авторы предлагают собственную рабочую классификацию гемодинамических вариантов АС, включающую 6 типов (0-5), выделяемых на основании различных комбинаций следующих показателей: фракция выброса левого желудочка (ФВ ЛЖ), ударный объем левого желудочка, средний градиент давления на аортальном клапане (АК). Тяжелый АС с низким градиентом у больных со сниженной систолической функцией левого желудочка (так называемый феномен «low flow-low gradient») является наиболее частым, «классическим» гемодинамическим вариантом АС с низким градиентом. Распространенность этого варианта составляет около 10% среди пациентов с тяжелым АС в европейской популяции. Несоответствие между показателями площади и градиентов давления на АК встречается у 35-40% всех пациентов с АС, однако в 30-50% этих случаев АС в действительности не является тяжелым. Стратегической доминантой в лечении аортальных пороков сердца является постулат о том, что АС тяжелой степени есть хирургическое заболевание, требующее хирургического лечения у всех больных, за исключением ситуаций, когда риск операции превышает ее потенциальную пользу. В связи с этим крайне важно использовать комплексный клинико-инструментальный подход к выявлению истинно тяжелого АС, поскольку как гипердиагностика, так и, в особенности, гиподиагностика приводят к неверным решениям в отношении лечебной тактики. Особое внимание уделено различным способам верификации истинно тяжелого АС у больных с классическим и парадоксальным феноменом «low flow-low gradient», обсуждены показания и особенности тактики лечения этих пациентов. Помимо традиционного хирургического протезирования в условиях искусственного кровообращения, у пациентов высокого хирургического риска рассматриваются также показания к транскатетерной имплантации АК в различных гемодинамических ситуациях. Авторами подчеркивается важность дифференцированного клинико-патофизиологического подхода к выбору оптимальной тактики у больных с различными вариантами тяжелого АС: с высоким градиентом и сохраненной ФВ ЛЖ, классическим и парадоксальным вариантом АС со сниженным градиентом.

Ключевые слова: тяжелый аортальный стеноз, гемодинамический паттерн, классический феномен «низкая фракция выброса-низкий градиент», парадоксальный феномен «низкая фракция выброса-низкий градиент», транскатетерная имплантация аортального клапана.

Для цитирования: Комлев А.Е., Саидова М.А., Имаев Т.Э., Шитов В.Н., Акчурин Р.С. Гемодинамические варианты тяжелого аортального стеноза. *Рациональная Фармакотерапия в Кардиологии* 2020;16(5):822-830. DOI:10.20996/1819-6446-2020-10-06

Haemodynamic Patterns of Severe Aortic Stenosis

Alexey E. Komlev*, Marina A. Saidova, Timur E. Imaev, Viktor N. Shitov, Renat S. Akchurin
National Medical Research Center of Cardiology. Tretya Cherepkovskaya ul. 15a, Moscow, 121552 Russia

The authors present up-to-date review of clinical pathophysiology of aortic stenosis (AS) based on differentiation of its haemodynamic patterns, and some actual issues of instrumental diagnostics and classification of AS. The variety of clinical presentations of AS is based on diverse combination of pathological changes of haemodynamics. In Russian cardiology, there is no clear pathophysiological classification of AS despite of its relevance under the progress of surgical and transcatheter treatment of AS. The authors suggest the pilot haemodynamic classification of AS which includes 6 types (0-5) based on different combination of the following variables: left ventricle ejection fraction, stroke volume, mean aortic systolic pressure gradient. Severe AS with low transaortic pressure gradient in patients with depressed systolic function of the left ventricle (so called «low flow-low» gradient phenomenon) is referred to as the most frequent, classical haemodynamic pattern of low-gradient AS. The prevalence of this variant is about 10% among European population of patients with severe AS. The inconsistence between aortic valve area and mean pressure gradient is as common as in 35-40% of patients with AS, however, in 30-50% of these cases, AS is not severe. Severe AS is a surgical disease that should be treated in a surgical way in all patients but those in whom predicted risk overbalances potential benefits of the procedure. The use of integrated clinical and instrumental approach for identification of a true sever AS is the matter of great concern, as both overestimation and underestimation can misguide the clinical decision-making process. Verification of severe AS in patients with classical and paradoxical low flow-low gradient AS with specific indications for surgical treatment regarded is further emphasized in the paper. Since transcatheter aortic valve implantation has become a commonly recognized alternative to surgical aortic valve replacement, its role in the treatment of severe AS with different haemodynamic patterns is also discussed. The authors stress on the necessity of using tailored approach for treatment of AS regarding different clinical and pathophysiological scenarios: high gradient AS with preserved ejection fraction, classical and paradoxical low flow-low gradient AS.

Keywords: severe aortic stenosis, haemodynamic pattern, classical low flow-low gradient, paradoxical low flow-low gradient, transcatheter aortic valve replacement.

For citation: Komlev A.E., Saidova M.A., Imaev T.E., Shitov V.N., Akchurin R.S. Haemodynamic Patterns of Severe Aortic Stenosis. *Rational Pharmacotherapy in Cardiology* 2020;16(5):822-830. DOI:10.20996/1819-6446-2020-10-06

*Corresponding Author (Автор, ответственный за переписку): pentatonika@bk.ru

Received/Поступила: 31.01.2020
Accepted/Принята в печать: 12.05.2020

Введение

Аортальный стеноз (АС) – приобретенный (редко – врожденный) порок аортального клапана (АК), характеризующийся значительным увеличением постнагрузки левого желудочка (ЛЖ) вследствие препятствия систолическому кровотоку на уровне устья аорты, приводящему к концентрической гипертрофии миокарда и развитием сначала диастолической, а затем и систолической сердечной недостаточности с гипоперфузией большого круга кровообращения. Выраженность АС принято определять на основании ряда эхокардиографических (ЭхоКГ) параметров: среднего систолического градиента давления на АК (mean pressure gradient – СГД), максимальной скорости систолического потока через АК (Vmax) и площади его раскрытия (aortic valve area, AVA), соотношения максимальных значений линейной скорости кровотока в выходном тракте ЛЖ и на уровне АК (допплеровский индекс скорости – DVI). В табл. 1 приведены критерии стратификации тяжести АС согласно общепринятым рекомендациям [1].

Table 1. Classification of the severity of aortic stenosis (adapted from [1])

Таблица 1. Классификация степеней тяжести аортального стеноза (адаптировано из [1])

Параметр	Легкая	Средняя	Тяжелая
Vmax, м/с	2,0-2,9	3,0-3,9	⩾4,0
сГД, мм рт.ст.	<20	20-39	⩾40
AVA, см^2	⩾1,5	1,0-1,4	⩽1,0
AVAi, см^2/м^2	>0,85	0,60-0,85	⩽0,6
DVI	>0,50	0,25-0,50	<0,25

Рекомендации Американской ассоциации сердца/Американской коллегии кардиологов (AHA/ACC) в редакции 2014 г. [2] выделяют также критический (асимптомный) аортальный стеноз, который характеризуется Vmax⩾5,0 м/с и сГД⩾60 мм рт.ст.

Vmax – максимальная скорость систолического потока через аортальный клапан, сГД – систолический градиент давления на аортальном клапане, AVA – площадь раскрытия аортального клапана, AVAi – индекс площади раскрытия аортального клапана, DVI – допплеровский индекс скорости

Разнообразие клинических проявлений АС представлено несколькими различными комбинациями патологических изменений параметров гемодинамики. Можно выделить 5 клинико-патофизиологических фенотипов тяжелого АС:

- 1 тип: АС с нормальной фракцией выброса левого желудочка (ФВЛЖ) и высоким градиентом (normal flow-high gradient);
- 2 тип: АС со сниженной ФВЛЖ и высоким градиентом (low flow-high gradient);
- 3 тип: АС с низкой ФВЛЖ и низким систолическим градиентом (classical low flow-low gradient):
  - 3а тип: с сохраненным сократительным резервом
  - 3б тип: без сократительного резерва;
- 4 тип: АС с нормальной или незначительно сниженной ФВЛЖ, низким ударным объемом и низким систолическим градиентом (paradoxical low flow-low gradient);
- 5 тип: АС с нормальной ФВЛЖ, нормальным ударным объемом (УО) и сниженным систолическим градиентом (normal flow-low gradient).

С методической точки зрения нам представляется оправданным ввести в эту классификацию *0 тип*, имея в виду псевдотяжелый АС (low flow – low gradient – not severe AS), исключение которого является основной задачей дифференциальной диагностики истинно тяжелого АС среди спектра качественных и количественных патологических изменений АК, рассмотрению которых посвящен настоящий обзор.

Актуальность детализированной клинико-инструментальной стратификации АС по степени тяжести с выделением вышеупомянутых фенотипов определяется различием подходов к хирургической коррекции аортального порока в зависимости от клинических и гемодинамических особенностей его течения. Стратегической доминантой в лечении аортальных пороков сердца является постулат о том, что АС тяжелой степени есть хирургическое заболевание, требующее хирургического лечения у всех больных, за исключением ситуаций, когда риск операции превышает ее потенциальную пользу.

Аортальный стеноз с нормальным/сниженным ударным объемом и высоким градиентом (normal/low flow-high gradient) – тип 1 и 2

При типах 1 и 2 тяжесть АС равнозначно определяется показателями как градиентов давления, так и площади раскрытия АК, поскольку вне зависимости от величины ФВЛЖ (и УО) в обоих случаях средний систолический градиент давления на аортальном клапане (сГД) превышает 40 мм рт.ст. при значении AVA менее 1,0 см^2, что соответствует определению тяжелого АС. В терминах классификации AHA/ACC 2014 г. к типам 1 и 2 относятся больные с АС стадий C1 (асимптомные больные с сохраненной ФВЛЖ), C2 (асимптомные больные со сниженной ФВЛЖ) и D1 (симптомные больные с сохраненной или сниженной ФВЛЖ и сГД⩾40 мм рт.ст.).

Гемодинамический паттерн АС типа 1: AVA⩽1 см^2; индексированная площадь раскрытия аортального клапана (indexed aortic valve area, AVAi)⩽0,6 см^2/м^2; сГД⩾40 мм рт.ст.; ФВЛЖ⩾50%; индексированный ударный объем левого желудочка (indexed stroke volume, SVi)>35 мл/м^2.

Гемодинамический паттерн АС типа 2: AVA⩽1 см^2; AVAi⩽0,6 см^2/м^2; сГД⩾40 мм рт.ст.; ФВЛЖ<50%; SVi⩽35 мл/м^2.

Показания к хирургическому лечению АС с высоким сГД, основанные на современных представлениях доказательной медицины, подробно изложены в рекомендациях AHA/ACC 2014 г. [2]. Согласно этому документу, протезирование АК показано следующим категориям больных:

- симптомные пациенты с тяжелым АС (стадия D1) (класс рекомендаций I, уровень доказательности B);
- асимптомные пациенты с тяжелым АС, сниженной ФВЛЖ, но с высоким сГД (стадия C2) (класс рекомендаций I, уровень доказательности B);
- пациенты с тяжелым АС вне зависимости от наличия симптоматики, если им выполняется операция на открытом сердце по другой причине (класс рекомендаций I, уровень доказательности B);
- асимптомные пациенты низкого хирургического риска с очень тяжелым АС и нормальной ФВЛЖ (стадия C1) (класс рекомендаций IIa, уровень доказательности B).

Также рекомендуется рассмотреть возможность протезирования АК у асимптомных пациентов с тяжелым АС и нормальной ФВЛЖ (стадия C1) и быстрым прогрессированием (увеличение Vmax⩾0,3 м/с в течение 1 года) при условии низкого хирургического риска (класс рекомендаций IIb, уровень доказательности C).

Псевдотяжелый аортальный стеноз – тип 0

Несоответствие между показателями площади и градиентов встречается у 35-40% всех пациентов с АС [3], однако в 30-50% этих случаев АС в действительности не является тяжелым [4]. Данный вариант описывается термином «псевдотяжелый АС» (тип 0), так как низкое значение AVA, согласующееся с тяжелой степенью АС, обусловлено не выраженным стенозированием АК, а низким УО ЛЖ.

Псевдотяжелый АС характеризуется следующей комбинацией эхокардиографических параметров: AVA⩽1 см^2 (покой) и >1 см^2 (стресс-ЭхоКГ); сГД<40 мм рт.ст. (покой=стресс-ЭхоКГ); SVi⩽35 мл/м^2 (покой) и >35 мл/мин (стресс-ЭхоКГ).

В большинстве случаев снижение ударного объема у больных с псевдотяжелым АС является следствием недостаточной сократительной способности миокарда ЛЖ вследствие его повреждения ишемической или иной этиологии, однако существуют и менее частые причины, такие как выраженное нарушение диастолического наполнения ЛЖ, выраженная митральная регургитация и ряд других. Мы не можем согласиться с авторами, которые дополняют определение псевдотяжелого стеноза требованием об обязательном отсутствии гемодинамически значимого поражения коронарных артерий [5]. Для интерпретации АС как псевдотяжелого, на наш взгляд, имеет значение не конкретный фактор, лежащий в основе систолической дисфункции ЛЖ (хроническая ишемия миокарда, постинфарктные рубцовые изменения, неишемическая кардиомиопатия и т.д.), а снижение ФВЛЖ по любой причине, за исключением декомпенсации АС. Другими словами, низкая ФВЛЖ при псевдотяжелом АС является не результатом критического повышения постнагрузки вследствие стеноза АК, но следствием того или иного первичного поражения миокарда ЛЖ. При этом мы полностью разделяем необходимость особого подхода к лечению пациентов с АС в сочетании с ишемической дисфункцией миокарда, поскольку эта категория больных характеризуется худшим прогнозом и более высоким риском хирургического лечения [6]. Кроме того, при наличии показаний к операции коронарного шунтирования одномоментное протезирование АК считается рекомендованным пациентам даже с умеренным АС (класс IIa, уровень доказательности C), что отчасти нивелирует для клинической практики проблему идентификации степени тяжести порока [2,7].

Надежным способом диагностики псевдотяжелого АС является стресс-ЭхоКГ с использованием низких доз добутамина, основанная на выявлении дискордантных изменений AVA и сГД в условиях медикаментозно индуцированного увеличения сократимости ЛЖ. В типичных случаях псевдотяжелого стеноза в ходе пробы с добутамином отмечается увеличение AVA>1,0 см^2, в то время как сГД изменяется несущественно и не превышает 40 мм рт.ст. даже на высоте нагрузки [8].

Истинно тяжелый аортальный стеноз с низким градиентом (типы 3-5)

Наибольшие трудности возникают, когда истинно тяжелый АС также имеет противоречивые ЭхоКГ характеристики, а именно: AVA⩽1 см^2, а сГД<40 мм рт.ст. В такой ситуации клиницисту необходимо решать двоякую задачу: не допустить гиподиагностики тяжелого АС и не подвергнуть больного с умеренным АС необязательной операции. Это особенно важно, когда риск хирургического вмешательства является высоким, например, в силу преклонного возраста, сопутствующей патологии, ранее перенесенной стернотомии или неблагоприятных анатомических факторов (выраженный кальциноз аорты, постлучевые изменения средостения, малый размер фиброзного кольца АК и др.). Если не принимать в расчет погрешности измерения, которые, вероятно, могут считаться самой распространенной причиной вышеупомянутого несоответствия, то нужно рассмотреть три различных гемодинамических варианта аортального стеноза с низким градиентом давления (АС-НГ) (типы 3-5), которые удовлетворяют определению тяжелого АС-НГ, а именно: AVA⩽1,0 см^2 или AVAi⩽0,6 см^2/м^2 (рис. 1).

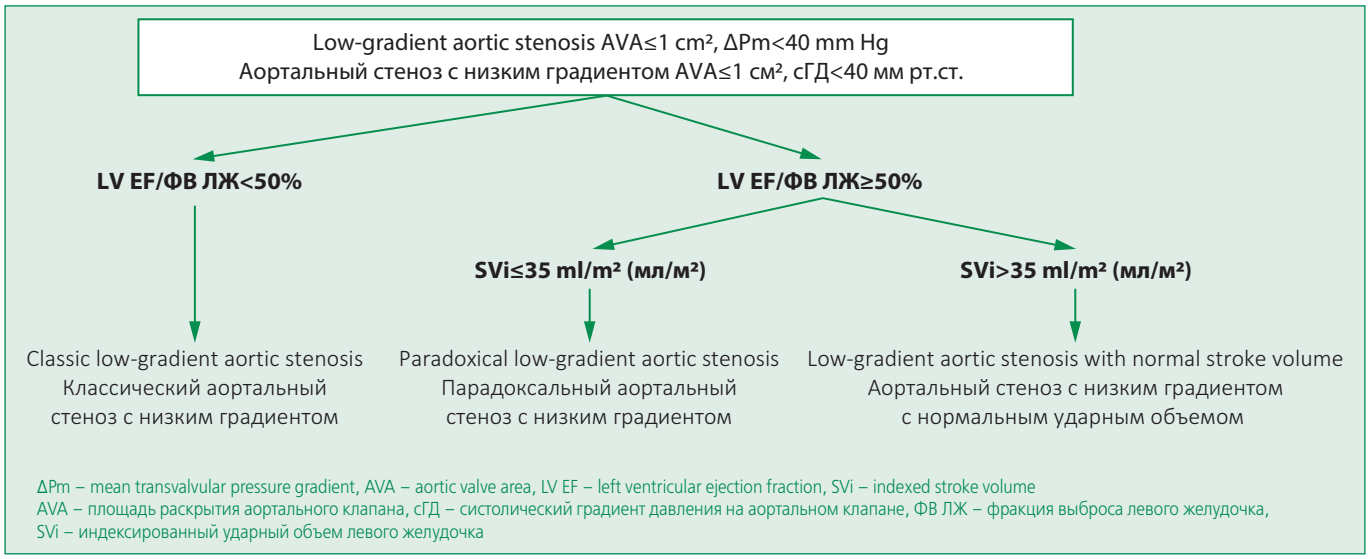

Figure 1. Classification of low-gradient aortic stenosis (adapted from [14])
Рисунок 1. Классификация аортального стеноза с низким градиентом (адаптировано из [14])

Далее мы рассмотрим каждый из этих гемодинамических сценариев тяжелого АС-НГ в отдельности.

I. Классический аортальный стеноз с низким ударным объемом и низким градиентом (classical low flow-low gradient) – тип 3

Тяжелый АС с низким градиентом у больных со сниженной систолической функцией ЛЖ является наиболее частым, классическим гемодинамическим вариантом АС-НГ, на который впервые обратил внимание J. Chambers в 2006 г. [9]. Распространенность этого варианта составляет около 10% среди пациентов с тяжелым АС в европейской популяции [10].

Гемодинамический паттерн классического АС-НГ (тип 3) выглядит следующим образом: AVA⩽1 см^2; AVAi⩽0,6 см^2/м^2; сГД<40 мм рт.ст.; ФВЛЖ<50%, SVi<35мл/м^2.

Низкая сократимость ЛЖ при классическом АС-НГ проявляется уменьшением сердечного выброса с пропорционально сниженными градиентами давления и линейной скоростью кровотока через АК. Патофизиологический механизм снижения сократимости ЛЖ при данном фенотипе АС описывается нисходящей частью кривой Франка-Старлинга. Важно понимать, что в этом случае к систолической дисфункции может приводить как истощение компенсаторного ответа нормального миокарда на чрезмерно высокую постнагрузку, так и несоответствие между увеличенной постнагрузкой и редуцированной сократительной способностью исходно поврежденного миокарда (например, вследствие перенесенного инфаркта миокарда, хронической ишемии, поствоспалительных фиброзных изменений и пр.). В отечественной литературе для характеристики АС у таких пациентов обычно используют термин «декомпенсированный аортальный стеноз» или «аортальный стеноз в стадии систолической дисфункции» [7]. Последнее из этих определений вполне соответствует стадии D2 в классификации AHA/ACC 2014 г. [2] и является предпочтительным. Термин «декомпенсация» применительно к АС позволяет двойное толкование: переход от бессимптомного клинического течения к развернутой клинической картине, или переход от изолированной диастолической дисфункции ЛЖ к систоло-диастолической. Строго говоря, систолическая дисфункция может наблюдаться и у больных с сохраняющимися высокими градиентами на АК (как симптомных – стадия D1, так и асимптомных – стадия C2), когда явления декомпенсации кровообращения еще отсутствуют. Тем не менее, развитие нарушений сократительной функции миокарда ЛЖ даже у асимптомных больных должно расцениваться как первый этап декомпенсации АС, за которым неизбежно следует быстрое, а нередко стремительное развитие тяжелых, не поддающихся медикаментозной коррекции нарушений системной гемодинамики. Признание этого факта нашло отражение в рекомендациях AHA/ACC 2014 г.: протезирование АК показано пациентам с асимптомным АС и ФВЛЖ<50%, т.е. в стадии C2 (класс рекомендаций I, уровень доказательности B).

Разграничение классического АС-НГ и псевдотяжелого АС часто представляет значительные трудности, однако практикующему кардиологу и специалисту в области лучевой диагностики необходимо помнить, что от правильного решения этой дифференциально-диагностической задачи может напрямую зависеть судьба пациента.

Как обсуждалось выше, общепринятый диагностический алгоритм основан на применении метода стресс-ЭхоКГ с использованием низких доз добутамина, позволяющим не только установить истинную

степень тяжести АС, но также определить наличие или отсутствие резерва сократимости ЛЖ, что является важным фактором прогноза хирургического лечения [11]. Протокол стресс-ЭхоКГ в этом случае отличается от используемого для диагностики скрытой ишемии миокарда: максимальная используемая доза добутамина составляет 20 мг/кг/мин, а продолжительность каждой ступени увеличения дозы – от 5 до 8 мин, что позволяет осуществить измерения ударного объема, градиентов и AVA по достижении стабильных показателей гемодинамики на каждом этапе. АС расценивается как истинной тяжелый, если на любом этапе пробы с добутамином хотя бы однократно достигается значение сГД>40 мм рт.ст. при сохраняющейся AVA<1,0 см^2.

Наоборот, увеличение AVA свыше 1,0 см^2 на фоне возрастания УО более чем на 20% от исходной величины в ходе нагрузочной пробы с добутамином при условии отсутствия значимого изменения сГД (не превышает 40 мм рт.ст. на любой из ступеней нагрузки), позволяет диагностировать псевдотяжелый АС.

Наибольшие сложности возникают у больных с отсутствующим или недостаточным резервом сократимости, когда даже на максимуме нагрузки прирост УО составляет менее 20%, что не позволяет достоверно установить степень АС. В таких случаях, которые составляют до 30% больных с классическим АС-НГ, можно воспользоваться расчетным методом, предполагающим вычисление виртуального значения AVA при нормальной величине трансклапанного потока (интеграл УО по времени), которую обычно принимают равной 250мл/мин:

Projected AVA = $AVA_{REST} + (AVA_{PEAK} - AVA_{REST})/(Q_{PEAK} - Q_{REST}) + (250 - Q_{REST})$, где

AVA_{REST} и AVA_{PEAK} – AVA в покое и на пике нагрузки соответственно

$Q_{PEAK} - Q_{REST}$ – трансаортальный поток в покое и на пике нагрузки, соответственно [12].

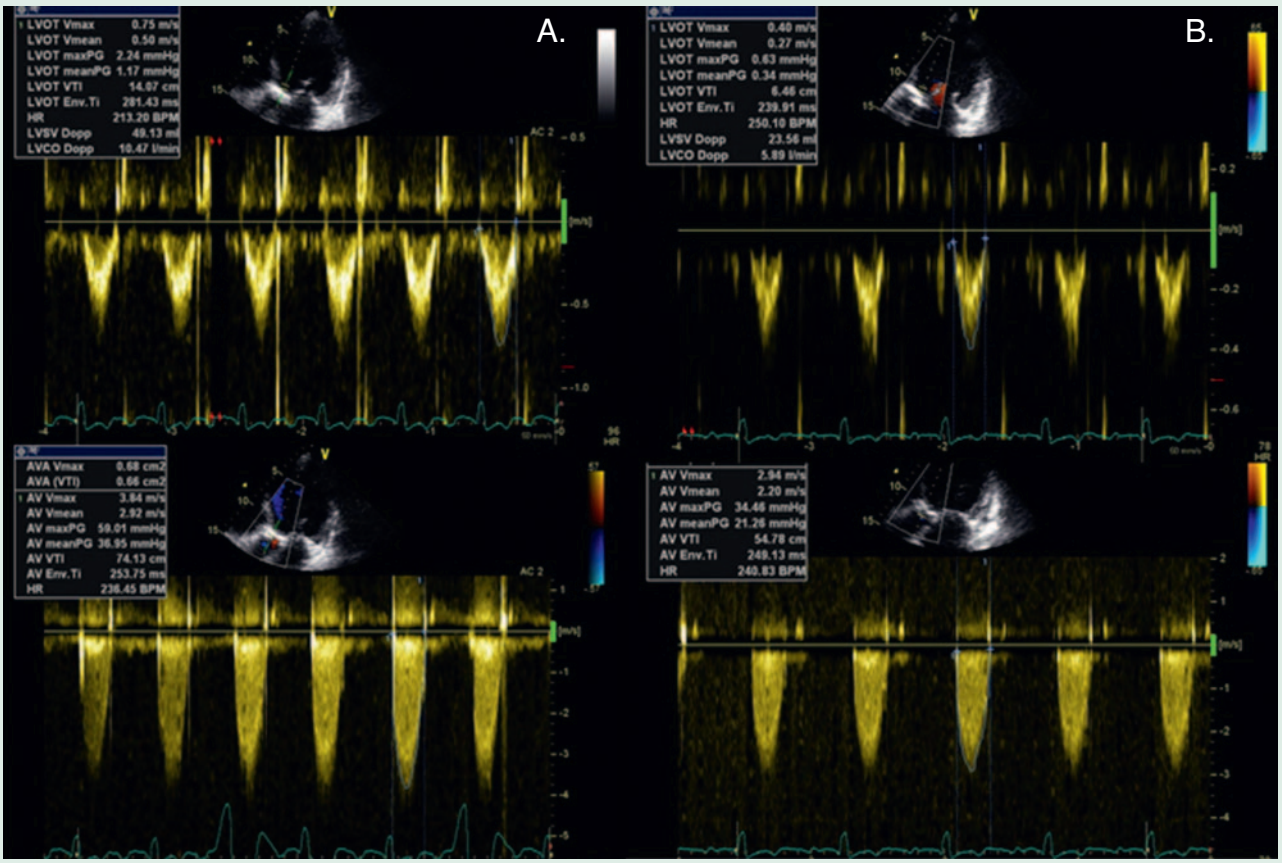

Patient 58 years old, NYHA class III, initial left ventricular stroke volume – 24 ml, mean transvalvular pressure gradient – 21 mm Hg, aortic valve area (AVA) – 0.5 cm^2 **(A)**; at the peak of the load (dobutamine 10 μg/kg/min), there is an increase in the left ventricle stroke volume up to 49 ml and the mean transvalvular pressure gradient up to 37 mm Hg without a noticeable increase in AVA – 0.66 cm^2 **(B)**. A projected AVA of 0.8 cm^2 confirms true severe aortic stenosis

Пациент 58 лет, 3 функциональный класс NYHA, исходно ударный объем левого желудочка (УО ЛЖ) – 24 мл, сГД – 21 мм рт.ст., площадь раскрытия аортального клапана (AVA) – 0,5 см^2 **(A)**; на пике нагрузки (добутамин 10 мкг/кг/мин) отмечается прирост УО ЛЖ до 49 мл и сГД до 37 мм рт.ст. без заметного увеличения AVA – 0,66 см^2 **(B)**. Расчетное значение AVA projected – 0,8 см^2 подтверждает истинно тяжелый аортальный стеноз

Figure 2. Dobutamine stress echocardiography for classical aortic stenosis with low stroke volume and low gradient

Рисунок 2. Стресс-эхокардиография с добутамином при классическом аортальном стенозе с низким ударным объемом и низким градиентом

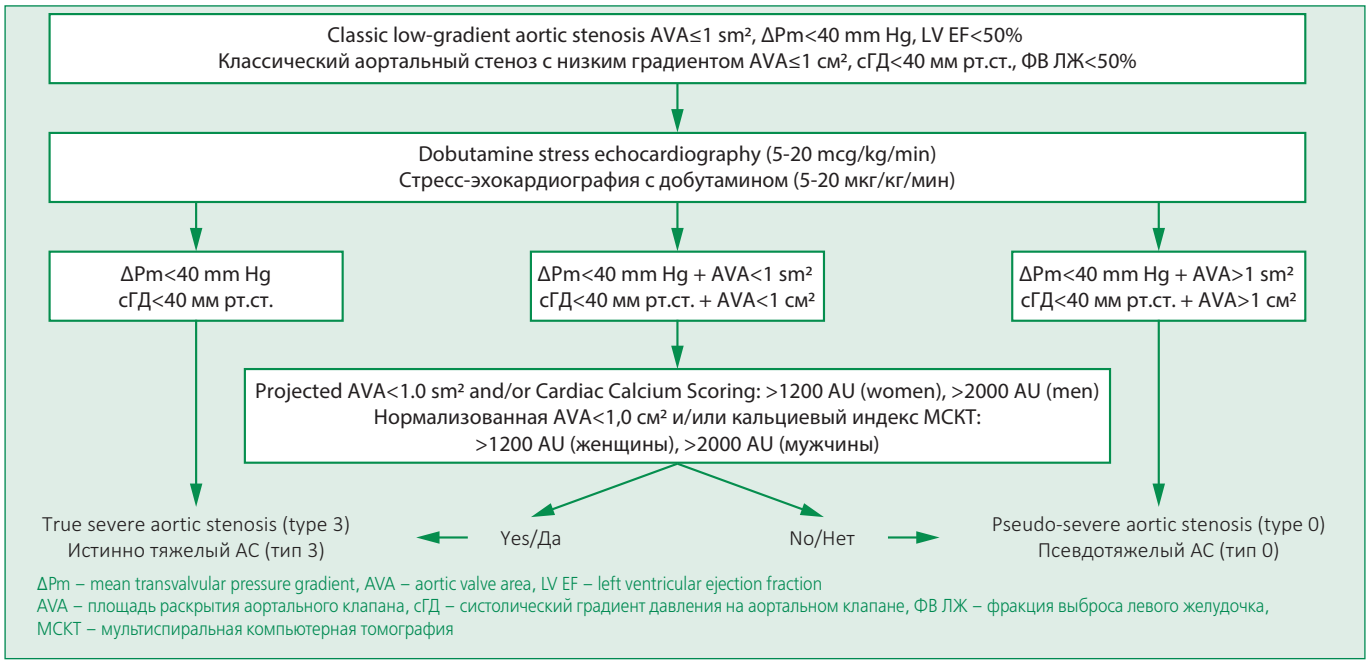

Figure 3. Algorithm for the confirmation of severe aortic stenosis in the classical variant of aortic stenosis with a low gradient (adapted from [15])

Рисунок 3. Алгоритм подтверждения тяжелого аортального стеноза при классическом варианте аортального стеноза с низким градиентом (адаптировано из [15])

АС считают истинно тяжелым, если определенная таким образом нормализованная величина AVA (projected AVA) меньше 1,0 см^2 [4]. Пример стресс-эхокардиографии с расчетом projected AVA с целью верификации тяжести АС-НГ приведен на рис. 2.

При полном отсутствии сократительного резерва или ряде других обстоятельств, например, при наличии клинических противопоказаний к стресс-ЭхоКГ, приведенный выше метод также оказывается неприменимым. В таких случаях альтернативным способом оценки тяжести АС-НГ служит количественное определение кальциевого индекса с помощью мультиспиральной компьютерной томографии сердца (МСКТ) без введения йод-содержащего контрастного вещества по модифицированной методике Agatson. Значения кальциевого индекса по Agatson ⩾1200ед у женщин и ⩾2000ед у мужчин свидетельствуют в пользу тяжелого АС [13]. В объединенных рекомендациях Европейского общества кардиологов и Европейской ассоциации кардиоторакальных хирургов (ESC/EACTS) 2017 г. предложен также более строгий критерий «высоковероятного тяжелого АС»: ⩾1600 ед для женщин и ⩾3000 ед для мужчин [14].

Суммарный диагностический алгоритм для стратификации тяжести АС у пациентов с классическим АС-НГ представлен на рис. 3.

На основании изучения популяции пациентов в исследовании PARTNER 2 P. Genereux с соавт. в 2017 г. предложили патогенетическую классификацию тяжести АС, в которой, наряду со степенью стенозирования АК, соответствующей общепринятым значениям Vmax и сГД, выделяют 4 стадии (от 0 до 4) в зависимости от выраженности структурных и функциональных нарушений работы сердца как органа. Стадия 1 характеризуется наличием повреждения ЛЖ, причем под повреждением авторы понимают как систолическую дисфункцию ЛЖ, наблюдавшуюся лишь у 479 из 1436 включенных в данный анализ пациентов (32,1%), так и гипертрофию миокарда той или иной степени. Прогрессирование заболевания до стадии 2 подразумевает вовлечение митрального аппарата и левого предсердия, стадия 3 характеризуется развитием легочной гипертензии и трикуспидальной регургитации, стадия 4 – присоединением дисфункции правого желудочка. Согласно проведенному статистическому анализу после транскатетерной имплантации АК сердечно-сосудистая смертность (p=0,001) и смертность от всех причин (p<0,0001) были достоверно выше у пациентов в каждой последующей стадии АС. Неуклонное утяжеление течения заболевания как следствие нарастания морфофункциональных изменений сердца является закономерным в ходе прогрессировании АС, при этом у пациентов с классическим вариантом АС-НГ эволюция заболевания может выглядеть несколько иначе, нежели последовательный переход от 1 к 4 стадии. Так, у пациентов с декомпенсированным АС и вовлечением правых отделов сердца (стадии 3-4) отмечалась меньшая, чем ожидалось, встречаемость параметров, характеризующих стадию 2 (тяжелая митральная регургитация, фибрилляция предсердий), что

предполагает разнообразие патофизиологических сценариев прогрессирования АС, в том числе, с участием гуморальных и генетических механизмов [15].

С клинической точки зрения пациенты с классическим АС-НГ представляют собой наиболее тяжелую категорию больных с наихудшим прогнозом на фоне медикаментозной терапии и наивысшими рисками, связанными с хирургическим лечением, которые колеблются от умеренного до неприемлемого (по крайней мере, с позиций традиционной хирургии на открытом сердце) уровня [16].

Пациенты с типичным АС-НГ представляют собой гетерогенную популяцию больных, общей характеристикой которых является тяжелая систолическая дисфункция ЛЖ. Значительную часть из них составляют пациенты в 3-4 стадии АС по Genereux (высокая легочная гипертензия, часто – правожелудочковая недостаточность). Тем не менее пациенты, у которых снижение ФВЛЖ обусловлено только АС, могут получить преимущества от транскатетерной имплантации АК в виде улучшения за счет устранения дисбаланса между чрезмерной постнагрузкой и сниженной сократимостью ЛЖ. Напротив, у больных АС-НГ и альтернативной причиной снижения систолической дисфункции ЛЖ (постинфарктные изменения, дилатационная кардиомиопатия и др.) результаты хирургического лечения закономерно хуже, поскольку коррекция АС не может повлиять на повреждение миокарда иной этиологии [17]. Подчеркнем, что именно отсутствие сократительного резерва по результатам стресс-ЭхоКГ с добутамином является неблагоприятной прогностической характеристикой, на основании которой среди пациентов с АС-НГ следует выделять категорию максимального риска с неблагоприятным прогнозом как при медикаментозном, так и при хирургическом лечении [11,14,17]. В наблюдении J.P. Quere с соавт. ранняя летальность после хирургического протезирования АК у пациентов с АС-НГ без контрактильного резерва (20 пациентов, ФВЛЖ 31±6%) достигла 33%, тогда как при его наличии (46 пациентов, ФВЛЖ 28±6%) составила лишь 6%. С другой стороны, 2-летняя выживаемость достоверно не отличалась между группами (90±5% и 92±7%; p=0,63), при этом у 65% пациентов без контрактильного резерва, переживших ранний операционный период, ФВЛЖ увеличилась на 10% и более, а клиническое улучшение было достигнуто в 90% случаев [18].

Транскатетерная имплантация АК с использованием трансфеморального доступа представляется наиболее оправданным методом коррекции АС у таких пациентов, являясь малотравматичной альтернативой протезированию АК в условиях искусственного кровообращения [19, 20].

Рекомендации по хирургическому лечению пациентов с классическим вариантом АС-НГ можно резюмировать следующим образом (адаптировано из [14]):

- протезирование АК показано симптомным пациентам с АС-НГ при доказанном наличии резерва сократимости и исключении псевдотяжелого стеноза (класс рекомендаций I, уровень доказательности C);
- протезирование АК может быть рассмотрено у симптомных пациентов с АС-НГ без резерва сократимости при подтверждении тяжести АС методом определения кальциевого индекса по данным МСКТ (класс рекомендаций IIa, уровень доказательности C).

II. Парадоксальный аортальный стеноз с низким ударным объемом и низким градиентом (paradoxical low flow-low gradient) – тип 4

Парадоксальный АС-НГ (тип 4) небезосновательно можно назвать enfant terrible современного учения об АС. Одни авторы ставят под сомнение клиническую значимость этого фенотипа АС в целом [21], другие высказывают убежденность в нецелесообразности хирургической коррекции у таких больных [22], третьи – напротив, предлагают рассматривать парадоксальный вариант АС-НГ в качестве вполне оправданного показания к протезированию АК при наличии соответствующей симптоматики [23,24].

Гемодинамическая «формула» АС-НГ 4 типа такова: AVA⩽1 см^2; AVAi⩽0,6 см^2/м^2; сГД<40 мм рт.ст.; ФВЛЖ⩾50%; SVi⩽35 мл/м^2 (NB! Данные параметры необходимо определять в условиях артериальной нормотензии).

Выделение данного варианта АС-НГ предложили в 2007 г. Z. Hachicha с.соавт, которые обнаружили, что около трети пациентов с АС и нормальной ФВЛЖ имеют низкий индекс УО ЛЖ. Эти же авторы обратили внимание на более высокое значение вентрикуло-артериального импеданса как интегрального показателя постнагрузки ЛЖ у этой категории больных [25].

Наиболее часто данный тип АС встречается у пациентов с малыми размерами полости ЛЖ, с выраженной гипертрофией ЛЖ, тяжелой диастолической дисфункцией, нарушениями показателей продольной деформации миокарда ЛЖ. Неслучайно, что эти изменения типичны вообще для пациентов с сердечной недостаточностью с сохраненной ФВЛЖ, поскольку в их основе лежат одни и те же патофизиологические механизмы рестрикции. К клиническим характеристикам, ассоциированным с парадоксальным АС-НГ, относят пожилой возраст, женский пол, длительный анамнез артериальной гипертонии.

Фибрилляция предсердий является частой причиной снижения УО за счет снижения эффективности диастолического наполнения, особенно – при наличии тахисистолии. Кроме того, различная длительность сердечного цикла приводит к увеличению погрешно-

сти измерения при количественной оценке характеристик тяжести АС.

Внутрикардиальные факторы, приводящие к снижению трансклапанного кровотока, такие как митральная регургитация или стеноз, трикуспидальная регургитация и правожелудочковая недостаточность также способствуют реализации фенотипа парадоксального АС-НГ.

Подчеркнем, что установление диагноза тяжелого АС при парадоксальном АС-НГ обязательно требует тщательного исключения ошибок измерения при ЭхоКГ и удовлетворительного объяснения причин снижения УО. При необходимости для верификации истинного тяжелого АС рекомендуется использовать стресс-ЭхоКГ с добутамином и определение кальциевого индекса методом МСКТ аналогично тому, как это описано выше для классического АС-НГ [26].

В целом на сегодняшний день можно говорить об отсутствии однозначного мнения в отношении тактики лечения пациентов с парадоксальным АС-НГ. Большинство исследователей склонны считать, что при подтверждении истинно тяжелого АС у таких больных хирургическое лечение является предпочтительным по сравнению с медикаментозным, поскольку позволяет увеличить отдаленную выживаемость, несмотря на больший периоперационный риск по сравнению с пациентами с АС и высоким градиентом [27-29].

Согласно действующим рекомендациям протезирование АК у симптомных пациентов с парадоксальным АС-НГ может рассматриваться после тщательного подтверждения тяжелого АС (класс рекомендаций IIa, уровень C) [14], только если клинические и инструментальные данные позволяют считать клапанную обструкцию наиболее вероятной причиной симптомов (класс рекомендаций IIa, уровень C) [2].

III. Аортальный стеноз с нормальным ударным объемом и низким градиентом (normal flow-low gradient) – тип 5

Данный вариант АС-НГ (тип 5) имеет следующие гемодинамические характеристики: AVA⩽1 см^2; AVAi⩽0,6 см^2/м^2; сГД<40мм рт.ст.; ФВЛЖ>50%; SVi>35 мл/м^2. Следует заметить, что правомочность выделения подобного гемодинамического сценария, который представляет наибольшие трудности для дифференциального диагноза с псевдотяжелым АС, признается не всеми авторами. Более того, существует аргументированное представление о нем как о квазифеномене, объясняемом разного рода методическими погрешностями при определении степени тяжести АС [30]. С другой стороны, имеются также предположения о потенциальной роли системной артериальной гипертензии как одного из патофизиологических механизмов, за счет которого теоретически можно было бы объяснить занижение значений градиента давления на АК при данном фенотипе АС [31,32]. В любом случае, наличие хотя бы одного объективного признака тяжелого АС (в данном случае подразумеваем низкую величину AVA) у пациента с клиническими проявлениями, не позволяющими исключить их кардиальную причину при отсутствии альтернативного диагноза, дают лечащему кардиологу некоторое основание для включения АС-НГ 5 типа в алгоритм дифференциально-диагностического поиска.

В практическом отношении для возможной верификации тяжелого АС в данной клинической ситуации в качестве объективизирующего инструментального метода может быть рекомендовано количественное определение кальциевого индекса с помощью МСКТ, аналогичное описанному в предыдущих разделах. Учитывая противоречивость суждений о истинной природе патологических изменений гемодинамики при рассматриваемом варианте АС-НГ, экспертное сообщество склоняется к мнению, что хирургическая коррекция АС у пациентов с таким фенотипом, как правило, не показана. Вероятно, наиболее оправданной тактикой в отношении этой категории больных является динамическое наблюдение, предусматривающее своевременную повторную оценку клинического и гемодинамического статуса с использованием мультимодального диагностического инструментария [14,26].

Заключение

Симптомный АС тяжелой степени является абсолютным показанием к хирургическому лечению – классическому или транскатетерному протезированию АК. Возможности современной кардиохирургии позволяют выполнять успешную коррекцию АС, в том числе, у пациентов высокого риска, однако в каждом случае принятие решения о сроках и способе хирургического вмешательства должно основываться на тщательной оценке соотношения потенциальной пользы и риска. В этом отношении верификация степени тяжести порока АК является первоочередной задачей, правильное решение которой требует от кардиолога и специалиста в области лучевой диагностики умения правильно ориентироваться в спектре разнообразных клинических и гемодинамических вариантов АС. Дифференцированный подход к ведению больных с АС с высоким градиентом и сохраненной ФВЛЖ, классическим и парадоксальным АС-НГ, учитывающий клинико-патофизиологические различия этих типов АС, является основой для рационального выбора оптимальной хирургической тактики.

Disclosures. T.E. Imaev is a proctor for Edwards Lifescience and Medtronic, other authors have not disclosed potential conflicts of interest regarding the content of this paper.

Конфликт интересов: Т.Э. Имаев является проктором компаний Edwards Lifescience и Medtronic, остальные авторы заявляют об отсутствии потенциального конфликта интересов, требующего раскрытия в данной статье.

References / Литература

1. Baumgartner H., Hung J., Bermejo J., et al. Echocardiographic assessment of valve stenosis: EAE/ASE recommendations for clinical practice. Eur J Echocardiogr. 2009;10:1-25. DOI:10.1093/ejechocard/jen303.
2. Nishimura R.A., Otto C.M., Bonow R.O., et al. 2014 AHA/ACC guideline for the management of patients with valvular heart disease: Executive summary. A report of the American College of Cardiology/American heart association task force on practice guidelines. J Am Coll Cardiol. 2014;63:2438-88. DOI:10.1016/j.jacc.2014.02.537.
3. Pibarot P., Dumesnil J.G. Low-flow low-gradient aortic stenosis with normal and depressed left ventricular ejection fraction. J Am Coll Cardiol. 2012;60:1845-53. DOI:10.1016/j.jacc.2012.06051.
4. Clavel M.A., Burwash I.G., Pibarot P. Cardiac imaging for assessing low-gradient severe aortic stenosis. J Am Coll Cardiol Imaging. 2017;10:185-202. DOI:10.1016/j.jcmg.2017.01.002.
5. Sathyamurthy I., Jayanthi K. Low flow low gradient aortic stenosis: clinical pathways. Indian Heart Journal. 2014;66:672-7. DOI:10.1016/j.ihj.2014.10.423.
6. Dewey T.M., Brown D.L., Herbert M.A., et al. Effect of concomitant coronary artery disease on procedural and late outcomes of transcatheter aortic valve implantation. Ann Thorac Surg. 2010;89(3):758-67. DOI:10.1016/j.athoracsur.2009.12.033.
7. Akchurin R.S., Komlev A.E. Surgical treatment of aortic heart disease. In: Chazov E.I., ed. Cardiology Guide. Moscow: Praktika; 2014. pp. 290-2 (In Russ.) [Акчурин Р.С., Комлев А.Е. Хирургическое лечение аортальных пороков сердца. В: Чазов Е.И., ред. Руководство по кардиологии. М.: Практика; 2014. С. 290-2].
8. Garbi M., MacCarthy P., Shah A.M., Chambers J.B. Classical and paradoxical low-flow low-gradient aortic stenosis: a heart failure perspective. Structural Heart. 2018;2:3-9. DOI:10.1080/24748706.2017.1384876.
9. Chambers J. Low "gradient", low flow aortic stenosis. Heart. 2006;92:554-8. DOI:10.1136/hrt.2005.079038.
10. Iung B., Baron G., Butchart E.G., et al. A prospective survey of patients with valvular heart disease in Europe: The Euro Heart Survey on Valvular heart Disease. Eur Heart J. 2003;24:1231-43. DOI:10.1016/s0195-668x(03)00201-x.
11. Monin J.L., Quere J.P., Monchi M., et al. Low-gradient aortic stenosis: operative risk stratification and predictors for long-term outcome: a multicenter study using dobutamine stress hemodynamics. Circulation. 2003;108:319-24. DOI:10.1161/01.CIR.0000079171.43055.46.
12. Clavel M.A., Burwash I.G., Mundigler G., et al. Validation of conventional and simplified methods to calculate projected valve area at normal flow rate in patients with low flow, low gradient aortic stenosis: the multicenter TOP (True or Pseudo Severe Aortic Stenosis) study. J Am Soc Echocardiogr. 2010;23:380-6. DOI:10.1016/j.echo.2010.02.002.
13. Cueff C., Serfaty J.M., Cimadevilla C., et al. Measurement of aortic valve calcification using multislice computed tomography: correlation with haemodynamic severity of aortic stenosis and clinical implication for patients with low ejection fraction. Heart. 2011;97:721-6. DOI:10.1136/hrt.2010.198853.
14. Baumgartner H., Falk V., Bax J.J., et al. 2017 ESC/EACTS Guidelines for the management of valvular heart disease. Eur Heart J 2017;38:2739-91. DOI:10.1093/eurheartj/ehx391.
15. Genereux P., Pibarot P., Redfors B., et al. Staging classification of aortic stenosis based on the extent of cardiac damage. Eur Heart J 2017;38:3351-8. DOI:10.1093/eurheartj/ehx381.
16. Clavel M.A., Magne J., Pibarot P. Low-gradient aortic stenosis. Eur Heart J. 2016;37:2645-57. DOI:10.1093/eurheartj/ehw096.
17. Tribouilloy C., Levy F., Rusinaru D., et al. Outcome after aortic valve replacement for low-flow/low-gradient aortic stenosis without contractile reserve on dobutamine stress echocardiography. J Am Coll Cardiol. 2009;53:1865-73. DOI:10.1016/j.jacc.2009.02.026.
18. Quere J.P., Monin J.L., Levy F., et al. Influence of pre-operative left ventricular contractile reserve on postoperative ejection fraction in low gradient aortic stenosis. Circulation. 2006;113:1738-44. DOI:10.1161/CIRCULATIONAHA.105.568824.
19. Clavel M.A., Webb J.G., Rode´s-Cabau J., et al. Comparison between transcatheter and surgical prosthetic valve implantation in patients with severe aortic stenosis and reduced left ventricular ejection fraction. Circulation. 2010;122:1928-36. DOI:10.1161/CIRCULATIONAHA.109.929893.
20. Lauten A., Zahn R., Horack M., et al. German Transcatheter Aortic Valve Interventions Registry Investigators. Transcatheter aortic valve implantation in patients with low-flow, low-gradient aortic stenosis. J Am Coll Cardiol Intv. 2012;5:552-9. DOI:10.1016/j.jcin.2012.04.001.
21. Jander N. Low-gradient 'severe' aortic stenosis with preserved ejection fraction: New entity, or discrepant definitions? Eur Heart J Suppl. 2008;10:e11-15. DOI:10.1093/eurheartj/sun016.
22. Tribouilloy C., Rusinaru D., Marechaux S., et al. Low-gradient, low-flow severe aortic stenosis with preserved left ventricular ejection fraction: characteristics, outcome, and implications for surgery. J Am Coll Cardiol. 2015;65:55-66. DOI:10.1016/j.jacc.2014.09.080.
23. Ozkan A., Hachamovitch R., Kapadia S.R., et al. Impact of aortic valve replacement on outcome of symptomatic patients with severe aortic stenosis with low gradient and preserved left ventricular ejection fraction. Circulation. 2013;128:622-31. DOI:10.1161/CIRCULATIONAHA.112.001094.
24. Clavel M.A., Dumesnil J.G., Capoulade R., et al. Outcome of patients with aortic stenosis, small valve area and low-flow, low-gradient despite preserved left ventricular ejection fraction. J Am Coll Cardiol. 2012;60:1259-67. DOI:10.1016/j.jacc.2011.
25. Hachicha Z., Dumesnil J.G., Bogaty P., Pibarot P. Paradoxical low flow, low gradient severe aortic stenosis despite preserved ejection fraction is associated with higher afterload and reduced survival. Circulation. 2007;115:2856-64. DOI:10.1161/CIRCULATIONAHA.106.668681.
26. Clavel M.A., Messika-Zeitoun D., Pibarot P., et al. The complex nature of discordant severe calcified aortic valve disease grading: new insights from combined doppler-echocardiographic and computed tomographic study. J Am Coll Cardiol. 2013;62:2329-38. DOI:10.1016/j.jacc.2013.08.1621.
27. Maes F., Boulif J., Pierard S., et al. Natural history of paradoxical low gradient 'severe' aortic stenosis. Circ Cardiovasc Imaging. 2014;7:714-22. DOI:10.1161/CIRCIMAGING.113.001695.
28. Dayan V., Vignolo G., Magne J., et al. Outcome and impact of aortic valve replacement in patients with preserved LV ejection fraction and low gradient aortic stenosis: a meta-analysis. J Am Coll Cardiol. 2015;66:2594-603. DOI:10.1016/j.jacc.2015.09.076.
29. Tarantini G., Covolo E., Razzolini R., et al. Valve replacement for severe aortic stenosis with low transvalvular gradient and left ventricular ejection fraction exceeding 0.50. Ann Thorac Surg. 2011;91:1808-15. DOI:10.1016/j.athoracsur.2011.02.057.
30. Minners J., Allgeier M., Gohlke-Baerwolf C., et al. Inconsistent grading of aortic valve stenosis by current guidelines: haemodynamic studies in patients with apparently normal left ventricular function. Heart. 2010;96:1463-68. DOI:10.1136/hrt.2009.181982.
31. Eleid M.F., Nishimura R.A., Sorajja P., Borlaug B.A. Systemic hypertension in low gradient severe aortic stenosis with preserved ejection fraction. Circulation. 2013;128:1349-53. DOI:10.1161/CIRCULATIONAHA.113.003071.
32. Little S.H., Chan K.L., Burwash I.G. Impact of blood pressure on the doppler echocardiographic assessment of aortic stenosis severity. Heart. 2007;93:848-55. DOI:10.1136/hrt.2006.098392.

About the authors:
Alexey E. Komlev *– MD, Cardiologist, Department of Cardiovascular Surgery, Research Institute of Clinical Cardiology named after A.L. Myasnikov, National Medical Research Centre of Cardiology*
Marina A. Saidova *– MD, PhD, Professor, Head of Ultrasound Diagnostics Department, Research Institute of Clinical Cardiology named after A.L. Myasnikov, National Medical Research Centre of Cardiology*
Timur E. Imaev *– MD, PhD, Chief Researcher, Cardiovascular Surgeon, Department of Cardiovascular Surgery, Research Institute of Clinical Cardiology named after A.L. Myasnikov, National Medical Research Centre of Cardiology*
Viktor N. Shitov *– MD, Junior Researcher, Ultrasound Diagnostics Department, Research Institute of Clinical Cardiology named after A.L. Myasnikov, National Medical Research Centre of Cardiology*
Renat S. Akchurin *– MD, PhD, Professor, Academician of the Russian Academy of Science, Head of Department of Cardiovascular Surgery, Research Institute of Clinical Cardiology named after A.L. Myasnikov, National Medical Research Centre of Cardiology*

Сведения об авторах:
Комлев Алексей Евгеньевич *– кардиолог, отдел сердечно-сосудистой хирургии, НИИ клинической кардиологии им. А.Л. Мясникова, НМИЦ кардиологии*
Саидова Марина Абдулатиповна *– д.м.н., профессор, руководитель отдела ультразвуковых методов исследования, НИИ клинической кардиологии им. А.Л. Мясникова, НМИЦ кардиологии*
Имаев Тимур Эмвярович *– д.м.н., г.н.с., сердечно-сосудистый хирург, отдел сердечно-сосудистой хирургии, НИИ клинической кардиологии им. А.Л. Мясникова, НМИЦ кардиологии*
Шитов Виктор Николаевич *– м.н.с., врач, отдел ультразвуковых методов исследования, НИИ клинической кардиологии им. А.Л. Мясникова, НМИЦ кардиологии*
Акчурин Ренат Сулейманович *– д.м.н., профессор, академик РАН, руководитель отдела сердечно-сосудистой хирургии, НИИ клинической кардиологии им. А.Л. Мясникова, НМИЦ кардиологии*